コンピュータ支援画像診断システムにおけるCT像からの肺結節ならびに腹部リンパ節検出に関する研究

中村 嘉彦

目 次

目 次 **i**

図 目 次 **v**

表 目 次 **ix**

第 **1** 章　はじめに **1**

1.1　医用画像を用いた診断 · 治療支援 1

1.1.1　コンピュータ支援検出の構成要素と重要性 3

1.2　本研究の目的と意義 5

1.2.1　肺結節自動検出 6

1.2.2　腹部腫大リンパ節自動検出 8

1.3　本研究の位置付け 11

1.3.1　問題の定義 11

1.4　本論文の特徴と構成 13

第 **2** 章　コンピュータ支援診断の歴史 **17**

2.1　CAD の歴史についての概要 17

2.1.1　黎明期 17

2.1.2　CAD の発展 18

2.2　CAD の具体例 21

2.2.1　マンモグラフィにおける CAD システム 21

2.2.2　胸部における CAD システム 21

2.2.3　大腸における CAD システム 22

2.2.4　その他の CAD システム 23

2.3 CAD の評価方法 24

第 **3** 章 部分空間法を用いた胸部 **X** 線 **CT** 像からの肺結節認識 **25**

3.1 はじめに 25

3.2 精度低下要因の検証 26

3.3 部分空間法を用いた認識手法 28

3.3.1 前処理と 1 次検出 30

3.3.2 部分空間法における学習 31

3.3.3 部分空間法における識別 33

3.4 結節の分類 35

3.4.1 結節サンプルの選別 35

3.4.2 分類基準と分類結果 37

3.5 実験条件と実験項目 38

3.5.1 実験条件 38

3.5.2 使用するサンプルの組み合わせと実験項目 42

3.6 実験結果 43

3.6.1 実験結果 1:部分空間の最適な次元数 43

3.6.2 実験結果 2:定形サンプル群に対する認識実験結果 44

3.6.3 実験結果 3:非定形サンプル群に対する認識実験結果 45

3.6.4 実験結果 4:検出位置ずれ補正処理に関する実験結果 46

3.7 考察 47

3.7.1 定形，非定形サンプル群の精度検討 47

3.7.2 検出位置ずれに関する検討 48

3.8 まとめ 50

第 **4** 章 局所濃淡構造解析を用いた **3** 次元腹部 **X** 線 **CT** 像からの腫大リンパ節検出 **53**

4.1 はじめに 53

4.2 局所濃淡構造を用いたリンパ節抽出手法 55

4.2.1 前処理 55

4.2.2 塊状構造強調処理による初期リンパ節候補領域の検出 56

4.3 FP 削減処理 63
4.3.1 領域拡張処理によるリンパ節領域の抽出 63
4.3.2 抽出領域の特徴量に基づく FP 削減 64
4.4 実験と結果 67
4.4.1 実験条件 67
4.4.2 実験結果 69
4.5 考察 72
4.5.1 塊状構造強調処理の改良についての考察 72
4.5.2 特徴量解析に基づく FP 削減処理の改良についての考察 77
4.5.3 検出結果についての考察 79
4.5.4 他手法との比較 80
4.6 まとめ 81

第 **5** 章 むすび **83**
5.1 まとめ 83
5.2 各手法においての問題とその解決結果 85
5.2.1 胸部 X 線 CT 像からの肺結節検出 85
5.2.2 腹部 X 線 CT 像からの腫大リンパ節検出 85
5.3 各手法における検出精度の限界 86
5.3.1 胸部 X 線 CT 像からの肺結節検出 86
5.3.2 腹部 X 線 CT 像からの腫大リンパ節検出 86
5.4 今後の課題と展望 87

謝辞 **91**

参考文献 **93**

研究業績 **107**

図 目 次

1.1 一般的なコンピュータ支援検出 (CADe) システムの検出手順 4
1.2 胸部 X 線 CT 像の例と画像内の構造物の概要 ((a) 肺結節の例，(b) 肺野領域の色分け) 7
1.3 胃の周辺のリンパ節の解剖学的存在位置 (文献 [17] より抜粋) 9
1.4 大腸の周辺のリンパ節の解剖学的存在位置 (文献 [18] より抜粋) 10
1.5 検出対象である円形状の構造物の例 ((a) 円形の構造物の例，(b)(a) の濃度値の鳥瞰図表示) 12
1.6 肺結節検出の際に問題となる具体的な例 ((a) 肺結節の例 (画像の中心が肺結節)，(b) 類似した濃淡構造を持つ正常構造の一部の例 (画面に対して垂直な方向の血管の一部)，(c) 隣接する領域による影響がある肺結節の例 (画像の中心が肺結節)) 14
1.7 腫大リンパ節検出の際に問題となる具体的な例 ((a) 腫大リンパ節の例 (矢印で指示した領域が腫大リンパ節)，(b) 類似した濃淡構造を持つ正常構造の一部の例 (矢印で指示した領域が正常構造領域の一部) ，(c) 隣接する領域による影響がある腫大リンパ節の例 (矢印で指示した領域が腫大リンパ節)) 15

2.1 大腸 CAD の例 [66] 23

3.1 肺結節の ROI の平均画像とその濃度値分布 ((a) 肺結節の平均画像，(b)(a) の濃度値の鳥瞰図表示) 27
3.2 正常グループの ROI 例 (肺内の血管の例) 27
3.3 結節認識処理フロー図 ((a) 学習段階，(b) テスト段階) 29
3.4 肺野領域内の構造の特徴に応じた処理対象領域の分割 30

3.5 VNQ フィルタの概念図 (灰色の部分が 2 次元画像の濃淡構造，左側が肺結節の例，右側が血管の例) 31
3.6 肺結節グループと正常グループの固有画像例 (左端が第 1 次元目の固有画像) 34
3.7 肺結節の直径の分布についてのヒストグラム 36
3.8 グループ CN の ROI(肺結節が比較的円形状に近く，ROI 内に他の構造物が少ないグループ) 39
3.9 グループ CB の ROI(肺結節が比較的円形状に近く，ROI 内に一定以上の血管領域が存在するグループ) 39
3.10 グループ CW の ROI(肺結節が比較的円形状に近く，ROI 内に一定以上の胸壁領域が存在するグループ) 40
3.11 グループ IN の ROI(肺結節が円形ではない不定形状であり，ROI 内に他の構造物が少ないグループ) 40
3.12 グループ IB の ROI(肺結節が円形ではない不定形状であり，ROI 内に一定以上の血管領域が存在するグループ) 41
3.13 グループ IW の ROI(肺結節が円形ではない不定形状であり，ROI 内に一定以上の胸壁領域が存在するグループ) 41
3.14 部分空間の次元数を変化させたときの Az 値の変化 (実験結果 1) 44
3.15 テストサンプルの違いによる精度比較 (実験結果 2，実験結果 3，実験セット#1∼#6 の ROC 曲線) 45
3.16 元の検出位置と検出位置修正処理後の Az 値の比較 (実験結果 4) 47
3.17 学習サンプルの違いによる精度比較 (実験セット#1，および，#7∼#9 の ROC 曲線) 49
3.18 元の検出位置と検出位置修正処理後での異常度分布の比較 50
3.19 グループ CN と CW における肺結節の検出位置ずれ量と個数の分布 51

4.1 腹部腫大リンパ節の例 (矢印で指示) 55
4.2 濃淡構造による固有ベクトルの向き (文献 [125] 参照) 59
4.3 人工画像を用いた塊状構造強調処理の改良の前後での比較 ((a) 人工画像の原画像，(b)(a) のボリュームレンダリング表示，(c)λ_3 の値を画像化，(d) 改良前の塊状構造強調処理の結果，(e) 改良後の塊状構造強調処理の結果) 61

4.4 元の CT 像と λ_3 画像における腫大リンパ節と正常構造 ((a) 元の CT 像での腫大リンパ節，(b) λ_3 画像，(a)(b) において，右上段が腫大リンパ節，右下段が脾臓の一部の拡大図) 62
4.5 領域拡張処理の概念図 ((a) リンパ節領域の抽出例，(b)FP 領域の抽出例) . 63
4.6 SVM の識別についての概念図 67
4.7 SVM のパラメータを変化させたときの FROC 曲線による精度比較 (縦軸が TP 率，横軸が 1 例あたりの FP 個数．実線が γ_{svm}=0.05，$\mathrm{C_{svm}}$=4.0 でそれぞれ固定し，$\mathrm{W_{svm}}$ を変化させた際の結果，鎖線が $\mathrm{W_{svm}}$，γ_{svm}=0.05 でそれぞれ固定し，$\mathrm{C_{svm}}$ を変化させた際の結果，破線が $\mathrm{C_{svm}}$=4.0，$\mathrm{W_{svm}}$=0. でそれぞれ固定し，γ_{svm} を変化させた際の結果．ブロック矢印が最適なパラメータの組み合わせの位置を指示) 68
4.8 塊状構造強調処理の改良による FP 削減 (黄色の領域が改良前の塊状構造強調処理による検出結果，赤色の領域が改良後の塊状構造強調処理により得られた検出結果．矢印で削減した領域例を指示) 70
4.9 T_σ を変化させた場合の FROC 曲線 ((a)TP 率対 FP 数/例，(b) TP 率対 FP 体積 mm^3 / 例，ブロック矢印で TP 率最大かつ FP 削減最大の点を指示) . 71
4.10 FROC 曲線を用いた精度比較 (黒の実線が改良 BSE+SVM，黒の一点鎖線が改良 BSE+SVM の場合での全学習法による結果，灰色の実線が改良 BSE+二次分類器，黒の破線が BSE+SVM，ブロック矢印で改良 BSE+SVM と改良 BSE+二次分類器において TP 率が同じときの点を指示) 72
4.11 腫大リンパ節検出結果，TP 例 73
4.12 腫大リンパ節検出結果，TP 例 (楕円体に近い形状の例) 73
4.13 腫大リンパ節検出結果，TP 例 (隣接する領域との境界があいまいな例) . . 74
4.14 腫大リンパ節検出結果，FP 例 (腸管内の残渣による FP) 74
4.15 腫大リンパ節検出結果，FP 例 (静脈の一部による FP) 75
4.16 腫大リンパ節検出結果，FP 例 (判別困難な例 1) 75
4.17 腫大リンパ節検出結果，FP 例 (判別困難な例 2) 76
4.18 腫大リンパ節検出結果，FN 例 (見落とした腫大リンパ節を矢印で指示) . . 76

4.19 TP と FP の特徴量の分布例図，横軸が表 4.2 の特徴量 (15)，縦軸が特徴量 (11)((a) 改良前の塊状構造強調処理の結果を用いた場合の候補領域の特徴量分布，(b) 改良した塊状構造強調処理の結果を用いた場合の候補領域の特徴量分布，黒色の十字が TP，灰色の×印が FP) 78

表 目 次

2.1 CAD と関係する歴史的な出来事についての年表 18

3.1 肺結節検出についての実験に使用した CT 像の仕様 36
3.2 肺結節の ROI についての目視による手動分類結果 36
3.3 各実験セットにおける学習サンプルとテストサンプルの組み合わせ 42
3.4 部分空間法で用いた次元数ごとの Az 値 (実験結果 1) 44

4.1 固有値の組み合わせと濃淡構造パターンの関係 (文献 [126] 参照) 58
4.2 腫大リンパ節検出における FP 削減処理に使用した特徴量の詳細 65
4.3 腫大リンパ節について他研究グループの手法と本手法の精度比較 80

第1章　はじめに

本論文は，コンピュータを用いて，医師による画像診断支援を行うコンピュータ支援画像診断システムに関する筆者の研究をまとめたものである．本章では，医用画像を用いた診断とそれを支援するためのコンピュータ支援診断 (Computer Aided Diagnosis; CAD) の関係，本研究の目的と意義，および，その位置づけ，最後に本論文の特徴と構成について述べる．

1.1　医用画像を用いた診断·治療支援

1895 年に Wilhelm Conrad Röntgen が X 線を発見し，それを用いた透視法と撮影方法を発明したことが医用画像の始まりである．人体内部の情報を画像化し目視で診察・診断を行うという医学の歴史において大きな変革をもたらし，現在では画像を用いた診断・治療は臨床において欠かせないものとなっている．それまで人体内部の情報を得るための主な方法が，打診や聴診だったことを考えるとどれほど画期的なことであるかが理解できる．その後，X 線写真の技術とそれを用いた診断の発達が，画像診断そのものの必要性を向上させ，それが結果として近年の様々な医用画像の開発と発展へとつながっている [1, 2].

医用画像で主に用いられるものとして，前述した X 線写真 (単純 X 線写真とも呼ばれる)，X 線写真を発展させた X 線コンピュータ断層像 (Computed Tomography; CT)，磁気共鳴を利用して自由な方向から断層像を作成可能な核磁気共鳴画像 (Magnetic Resonance Image; MRI)，体内に注入した放射性物質からの γ 線や陽子線を利用することで生体の機能情報を画像化する単一光子放射断層像 (Single Photon Emission Computed Tomography; SPECT) やポジトロン断層像 (Positron Emission Tomography; PET) がある．また，超音波の反射を用いる超音波画像や，別のアプローチとして，体内に直接光学カメラを挿入する内視鏡画像などもある [3].

それぞれの用途は，撮影対象やそれぞれの装置の特性や問題点などから決定される．例

えば，単純 X 線写真は，肺や胃，乳房など (乳房 X 線 CT 検査は特にマンモグラフィと呼ばれる．乳房 (mammary) と画像の合成語) の検査に多く用いられる他，歯科用 X 線写真などに利用されている．X 線 CT は，人体の断面像を撮影することで，その形態情報を詳細に把握することが可能であることから，様々な傷病の診察・診断に用いられている．ただし，どちらの場合も放射線を用いるため被曝が避けられないことから侵襲性があるとされ，例えば，X 線 CT を用いた診断で病気の発見・治療による延命よりも被曝による影響が大きいとする報告もある [4]．ここでいう侵襲とは，検査や治療などにより患者の生体を傷つけることを示している．また，形態情報を正確に画像化できることを利用して，遺体の CT 像を撮影することで死因の特定に利用するオートプシー・イメージング (Autopsy imaging; Ai) [5] などにも用いられている．

一方，MRI は，CT と異なりその特性上，軟部組織をにおけるコントラスト特性が高く，また被曝の問題もないため，主に脳や血管などの撮影に用いられている．同時に，血流量の変化を利用して脳の活動といった生体の機能を画像化するファンクショナル MRI などもある．ただし，撮影の際に強力な磁場を用いることから，装置の周辺では磁性体に物理的・電子的な影響を与えるため，大きな事故の原因になることもある [6]．

SPECT や PET では，放射性物質の体内での動きをもとに，血流や代謝などの機能情報の画像化による診断などに利用されている．例えば，がん細胞が他の細胞よりも糖の代謝が多いことを利用して，がんの診断にも利用されている [7]．このとき，PET は解像度が低く，異常部位の正確な位置の判断が難しいことから，形態情報である X 線 CT 像を同時に撮影することで，異常部位の詳細な位置情報を得る PET/CT という撮影方法も行われている．

超音波画像は，その実時間性と簡便性，非侵襲性から肝臓や腎臓などの腹部の実質臓器や妊娠中の胎児の検査などに利用されている．また，内視鏡画像は呼吸器系や消化器系のような管腔臓器の診断に利用されている．上記以外にも様々な医用画像が存在し，診断や治療に用いられている．

このように様々な医用画像の出現，および，それぞれの進歩に伴う画像の質の高精細化などから，微細な人体内の形態情報や機能情報を得ることができるようになり，より詳細な診断が行えるようになった．一方で，画像診断で用いる画像の数が膨大になり，これを診断する医師の負担が増大し [8]，診断ミスを引き起こす可能性すらある．そのため医用

画像を用いて診断を支援する CAD の実現が一層重要になってきている．

CAD に求められる代表的な機能としては，

- 入力された医用画像のわかりやすい形での描出 (ボリュームレンダリングやサーフェイスレンダリングを用いた 3 次元表示など)
- 臓器や血管などの構造物のセグメンテーション
- 構造物とその解剖学的名称など記述情報との対応付け
- 異常部位の検出
- 異常部位の定量的評価 (体積の測定などの定量的な値の測定，良悪性の鑑別支援などに使用)

などが挙げられる．

異常部位の検出は，CAD の他の要素の中でも最も診断支援という形を顕現する機能であり，現在，多数の商用装置が販売されている．また，CAD の機能のうち，特に異常部位の検出のような存在診断支援の機能をコンピュータ支援検出 (Computer-aided Detection; CADe)，それ以外の機能をコンピュータ支援診断 (CADx) と分けて表現される [9]．これは，CADx の機能に含まれる機能のうち，異常部位の定量評価などは，特に精度や信頼性が必要となるため，製品化が難しく，また単体での機能の実現が困難であることが理由のひとつであると考えられる．そのような，より詳細な診断情報を提示する CADx の実現には，正確に異常部位を検出することができる CADe の機能が必要不可欠である．そのため，本論文では，CAD システムの全体の基盤となるコンピュータ支援検出 (CADe) について検討を行う．

1.1.1 コンピュータ支援検出の構成要素と重要性

コンピュータ支援検出 (CADe) システムの一般的な構成を図 1.1 に示し，各項目について説明する．

(1) 対象画像の選択と入力とは，検出対象である入力画像，例えば，X 線 CT 像や MRI などを入力すること，および，対象とする異常部位に応じて画像の撮影方法や撮影装置などの条件や，その組み合わせの選択を行うことである．

図 1.1 一般的なコンピュータ支援検出 (CADe) システムの検出手順

(2) 前処理とは，ノイズの影響低減のための平滑化，および，処理対象部位 (対象とする臓器など) の抽出などの処理のことである．

(3) 初期候補の検出とは，1 次検出処理により疑わしい領域を検出することである．このとき，多少誤って過剰に検出 (False Positive; FP) したとしても出来うる限り (可能であれば 100%) の精度で対象とする異常部位 (True Positive; TP) の検出が必要である．

(4) 候補領域の抽出とは，(3) で検出した候補を基準とした候補領域の抽出のことである．これにより，対象とする異常部位を表す候補領域を抽出することが必要である．

(5) 候補領域内の特徴量抽出とは，抽出した候補領域から，候補領域の特徴を示すような値，例えば，濃度値や形状といった情報を抽出することである．このとき，TP と FP

を分離することができる有用なものを選択することが重要である．

(6) 特徴量に基づく候補領域の分類とは，候補領域を特徴量に基づき TP と FP に分類することで FP を削減することである．このとき，分類器は TP と FP をより高精度に分類可能なものを選択する必要がある．

(7) 検出結果の出力とは，(6) で得られた最終的な分類結果を入力画像やその検出対象に応じた方法で，出力を行うことである．例えば，入力画像上の検出した異常部位を指示する三角印や矢印の表示などである．

次に，CADe によって検出される異常部位の多くに共通するものとして，円ないし球を形作るものが多い．これは，例えば，がんなどの細胞が増殖した際に，最も安定する形状であるからだと考えられる．そこで，円ないし球形状の検出は，CADe の実現において最も重要な基盤となると考える．また，CADe による自動検出には，主たる異常部位である病変としてがんの腫瘍そのものを検出するものと，その腫瘍による転移などの影響による異常部位の検出がある．以上のことから，本研究では，

- 胸部 CT 像からの肺結節
- 腹部 CT 像からの腹部腫大リンパ節

の検出について検討を行う．ここで，肺結節が病変そのものの検出，腫大リンパ節が転移の影響による異常部位の検出である．次節で，この 2 つを特に選択した理由として，その目的と意義について述べる．また，2 つの異常部位の共通点は，前述したように円ないし球に近い形状であることであり，これについては 1.3 節で述べる．

1.2 本研究の目的と意義

本研究の大きな目的は，コンピュータ支援画像診断システムの構築である．その中で，異常部位の検出を行うコンピュータ支援検出 (CADe) 機能の実現はその根幹をなす．

現在，日本における最大の死因はがんであり，その多くは画像診断による診断が行われている．がんによる死亡者数の中で肺がん，胃がん，大腸がんが上位を占めており，それぞれについて診断・治療支援を行うシステムの開発が重要である．その中で肺がんについ

ては，早期発見を目指し胸部 CT 像からの肺結節の検出，胃がん・大腸がんについては，手術前の診断支援を目的として腹部 CT 像からの腹部腫大リンパ節の検出をそれぞれ行う．以下に，それぞれの研究の医学的・工学的意義について述べる．

1.2.1 肺結節自動検出

1.2.1.1 医学的意義

現在，日本における肺がんの死亡率はがんによる死亡者数の約 20%[10] で第一位であり，肺がんの 5 年生存率 (発見後 5 年間生存している確率) は最も早期であるステージ I で 70%，ステージ II で約 50%と発見 · 治療が遅くなればなるほど生存率が低下する [12]．そのため，肺がんは，見落としなく早期発見することが非常に重要である．同時に，従来の胸部単純 X 線写真による診断では，小さな肺がんを見つけることは難しい．一方で，大規模な CT 検診と単純 X 線での検診の比較実験により，CT 検診ではがんによる死亡者数を 20%も低下させることが報告されており [13]，胸部 CT 像を用いた診断による早期発見が期待できる．また，ステージ I の早期肺がんを CT 検診により検出することで生存率を改善可能であること [14] も報告されている．

肺がんの早期発見のために，胸部 CT 像から検出すべき異常部位は肺結節である．ここで肺結節とは，CT 画像上において円形かつ直径 $3cm$ 以下で確認される構造物 [15, 16] のことで，良悪性の区別はまだ付いていないものである．肺結節を含む X 線 CT 像の例を図 1.2 に示す．図 (a) で矢印で示す白い塊が肺結節である．結節の周辺の暗い領域が肺の実質であり，この部分が肺野領域と呼ばれる．肺野領域は，胸壁に囲まれており，図 (b) に示すように向かって左側が右肺 (緑色の領域が右肺野)，右側が左肺 (黄色の領域が左肺野) である．また，各肺野内において中心近くから外側へ向けて放射状に広がっている樹状構造の部分が肺内の血管である．

この CT 像からの診断では，胸部だけでも 1 患者あたり数十枚から数百枚もの画像を診断する必要があり，医師の負担が非常に大きい．そのため，計算機を用いた肺結節の自動検出による効率化が非常に重要である．一般的に，肺がんの診断は 2 人の医師によるダブルチェックにより行われる．このうち 1 人の医師の代わりに CAD システムが検出結果を提示し診断の支援を行うことで，医師の負担を軽減し，同時に効率的で高精度な診断の実現を目標とする．本論文では，使用する CT 像は大規模な検診を想定していることから，

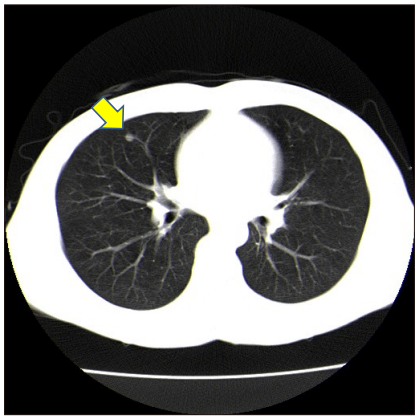

(a) 肺結節の例 (ブロック矢印が肺結節)

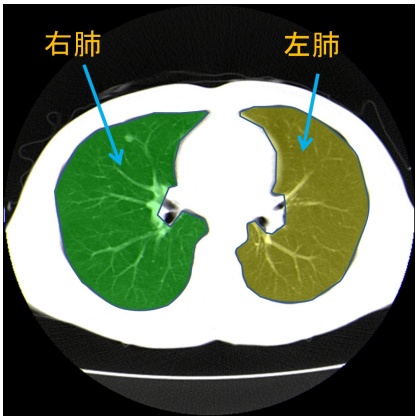

(b) 肺野領域の色分け

図 1.2 胸部 X 線 CT 像の例と画像内の構造物の概要 ((a) 肺結節の例，(b) 肺野領域の色分け)

1 患者あたりのスライス枚数が比較的少ない CT 像を対象としている．そのため，胸部 X 線 CT 像からの異常部位の検出は 2 次元の画像処理により行うものとする．

1.2.1.2 工学的意義

本節では，工学的意義について述べる．肺結節の自動検出は，濃淡画像中から，中心に向かって濃度値が高くなる円形状の構造物を検出するという問題になる．同時に，医学的意義の項にも述べたように，見落としがないことが重要である．そのため，多少の拾い過ぎはあっても，すべての疑わしい構造物を検出するような一次検出処理と，検出された候補の中から肺結節すなわち正解である構造物のみを選択する識別処理の 2 段階で構成する．

本論文では，識別処理として，濃度値をそのまま特徴量とするアピアランスベースの手法を用いる．しかし，濃度値そのままでは特徴量数が膨大になるため，部分空間による次元圧縮を行う．この手法は，一次検出で得られた領域について，濃度値や形状といった特徴量解析するような手法に対して，濃度値をそのまま特徴量として用いることで,「見た目」を学習する医師の診断に近いアプローチである．これまで，部分空間法を用いた認識手法において一次検出位置のずれといった影響の調査や低減について検討を行なってきた．これに加えて，本論文では，肺結節の形状やその周辺の構造物の存在など様々な要因

の影響を，それぞれ切り分けて詳細に検討する．これにより，顔認識や文字認識などでよく用いられる部分空間法を用いた認識手法について，肺結節のように多様な形状や濃度値である対象に利用した場合であっても，有効であるかどうかを実証することが可能であり，そこに工学的意義が存在する．

1.2.2 腹部腫大リンパ節自動検出

1.2.2.1 医学的意義

腹部 CT 像において重要な臓器として，胃および大腸がある．2 つの臓器におけるがん，すなわち，胃がんと大腸がんはどちらも死亡者数の多いがんである．がんによる死亡者数のうち，胃がんが約 14%，結腸から直腸までを含む大腸がんが約 13%であり [10]，前述の肺がんに次いでがんによる死亡原因の第二位と第三位を占めている．これに対して，胃がんや大腸がんの検査には，バリウムなどの造影剤を用いた X 線写真による検査や血液検査，便潜血検査などが行われる．しかし，これらの検査方法では，見落としの可能性が存在するため，内視鏡を用いた検査や CT による検査が一般的になってきている．また，がん検診そのもの受診率も低く，最も高い胃がんの検診で約 30%程度であり [11]，受診率を向上させる必要がある．

一方，がんの治療は，腫瘍の摘出などを行う外科治療，抗がん剤を用いた化学療法や X 線などを用いた放射線療法により行われる．このうち，外科的治療において，早期のがんであれば，胃内視鏡や大腸内視鏡による切除が行われるが，がんが進行しリンパ節への転移がある場合，そのリンパ節も同時に摘出する必要がある [17, 18]．その際には，図 1.3，および，1.4 に示すような胃または大腸に関連するリンパ節について，転移があるかどうかを CT 像などから確認することで手術前に手術範囲の設定を行う必要がある．図中において，丸がリンパ節を表し，中の数字がその解剖学的な番号である．図に示すように，各臓器に関連するリンパ節は多数存在する．同時に，画像上で確認できないリンパ節もあり，このようなリンパ節について，転移などにより腫大したリンパ節を見つけることや，その個数を数えて治療効果を観察するといった作業は医師にとって非常に大きな負担になると考えられる．

また，実際に手術により切除する範囲を設定する際には，その範囲が広すぎる場合，必要以上に血管や神経などを切除することで後遺症の原因になるなどの問題があり，逆に範

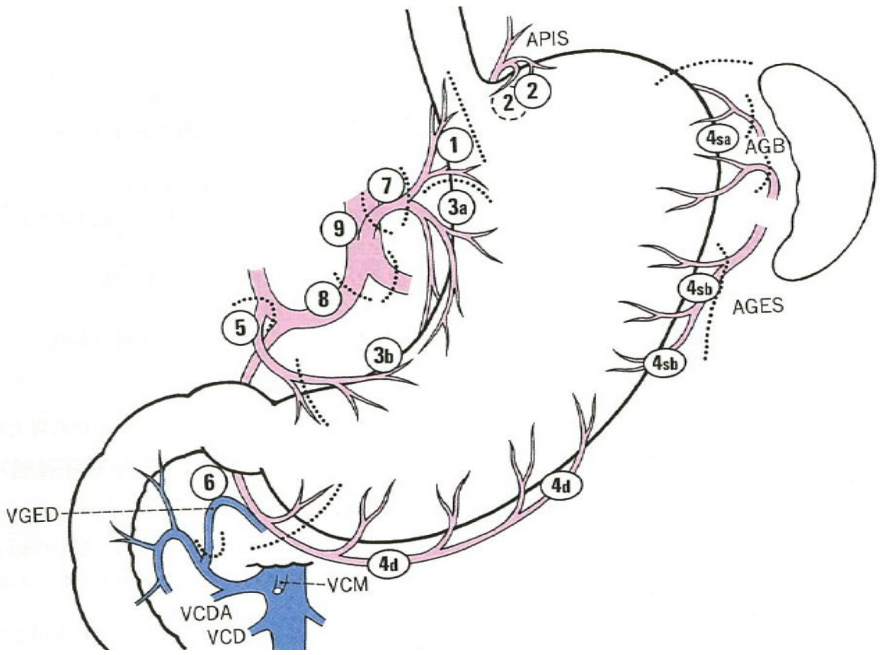

図 1.3 胃の周辺のリンパ節の解剖学的存在位置 (文献 [17] より抜粋)

囲が狭すぎる場合，がん細胞を取りこぼすことによる再発の可能性の問題が発生する．そのため，適切な切除範囲の設定が重要である．そこで，転移などの理由で腫れて大きくなったリンパ節 (腫大リンパ節) を自動的に検出することで，切除範囲の設定の支援を行うことが重要である．

外科手術には，大きく腹部を切り開いて行われる開腹手術と低侵襲な腹腔鏡下手術がある．腹腔鏡下手術では数 *cm* の小さな穴を複数個腹部に開けるだけであるため，手術後の回復も早く，また手術後の傷跡も小さくできるなどの利点がある．そのため，現在，腹腔鏡下手術による実施の割合が大きくなっている．しかし，腹腔鏡下手術では，腹腔鏡から得られる視野が狭く，また，約 30*cm* ほどの細長い鉗子など特殊な器具を用いて手術を行うため医師に高度な技術が必要となる．そこで，患者個人ごとに腹腔鏡や鉗子の挿入位置等手術に必要な情報を事前にシミュレーションする研究が行われている [19]．このような術前計画の際に，検出した腫大リンパ節の位置を提示することで，切除範囲の設定だけでなく，腹腔鏡や鉗子の挿入位置をより手術が執り行い易いように配置するなどの効率化を図ることが可能となる．また，腹腔鏡下手術だけでなく，da Vinci[20] などのロボット

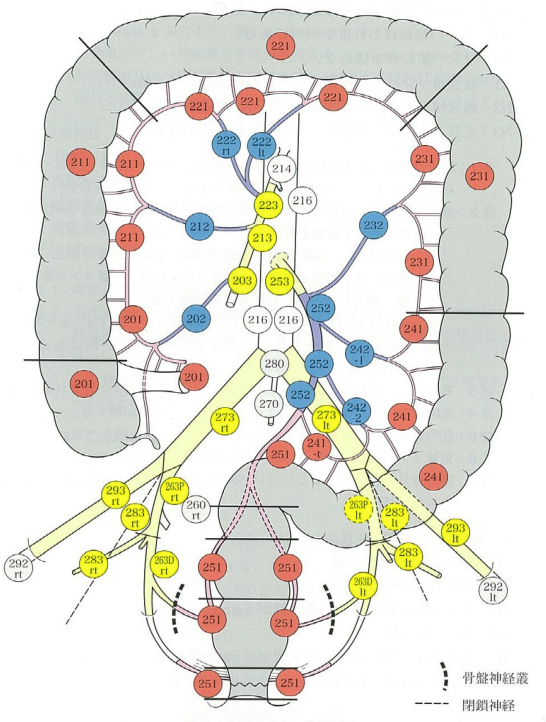

図 1.4 大腸の周辺のリンパ節の解剖学的存在位置 (文献 [18] より抜粋)

手術を含めた実際の手術中に，検出した腫大リンパ節の位置を参照画像として提示することで，さらに安全で効率的な手術の実現が可能になると考える．

このように，腫大リンパ節の自動検出は，がんの進展の診断や外科手術における術前診断支援，および，手術中の支援を含めた多様な支援の実現でき，大きな意義を持っていると考える．本論文で対象とする腹部 X 線 CT 像は，術前診断など精密な診断に用いられるものであり，高精細かつ高解像度な画像である．そのため，腫大リンパ節の検出は 3 次元の画像処理に基づいて行う．

1.2.2.2 工学的意義

腫大リンパ節の検出は，濃淡画像において中心に向かって濃度値が高くなる球形，または，楕円体に近い形状を持つ構造物を検出することである．このとき，腫大リンパ節は腫れの程度により様々な大きさのものが同時に存在する．さらに，腫大リンパ節には隣接する組織との境界があいまいなものが多数存在し，このような場合，周囲との濃度値のコントラストが低い領域の検出を行わなければならなくなる．このように，構造物の形状や大

きさが多様であり，同時に周辺との濃度差が小さい領域を自動的に検出する手法を開発することで，腫大リンパ節だけでなく，多様な構造物の検出へとつながり，工学的意義も大きいと考える．

1.3 本研究の位置付け

前述のように，CAD の主な機能はコンピュータ支援検出 (CADe) とコンピュータ支援診断 (CADx) に分類される．この CADx の中で必要とされる異常部位の定量評価といった診断支援機能を実現させるためには，まず，十分な検出精度を持つ CADe の構築が必須である．つまり，検出について十分な精度を実現することが重要であり，また，十分な検出能力が実現できれば，その後の鑑別など高度な質的診断支援への応用がより円滑に行うことができると考えられる．そのため，本論文で取り扱う問題は，検出についてのみとしている．

1.3.1 問題の定義

本論文で取り扱う胸部 X 線 CT 像からの肺結節検出と腹部 X 線 CT 像からの腫大リンパ節検出の 2 つの異常部位の検出という問題を定義すると，どちらも共通して濃淡画像からの円ないし球に近い形状の濃淡構造物の検出問題と捉えることができる．ここでいう形状とは，ある濃度値の範囲で観察したときに，例えば円に近い形状として観察される濃淡構造を指している．つまり，図 1.5(a) のように xy 平面上において円形として観察される形状の濃度値分布は第 3 軸目に濃度値をとった鳥瞰図表示した図 (b) のようになる．3 次元の場合でも同様に，図を 3 次元に拡張し，第 4 軸目を濃度値とすると超球として観察することができる．本論文で取り扱う 2 つの問題はどちらも，画像全体からこのような濃淡構造を探索し，検出する問題に帰着することができる．本論文で対象とする 2 つの異常部位は，どちらもおおまかに言って円ないし球に近い形状をしたものが多く，検出する際にはその仮定のもとに行なっている．

このときに発生する大きな問題が

- 仮定とは異なる形状を持つ検出対象の存在



(a) 円形の構造物

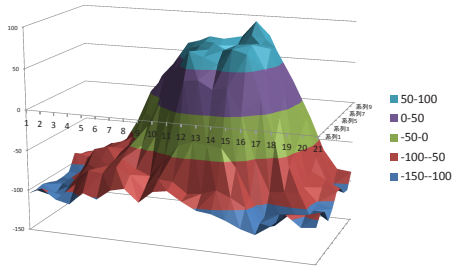

(b) 濃度値の鳥瞰図表示

図 1.5 検出対象である円形状の構造物の例 ((a) 円形の構造物の例，(b)(a) の濃度値の鳥瞰図表示)

- 似たような濃淡構造を持つ構造物の存在
- 隣接する構造物による影響

である．実際の例として，肺結節の例を図 1.6，腫大リンパ節の例を図 1.7 にそれぞれ示す．図 1.6(a) は，円に近いと仮定しているはずの肺結節が実際には楕円のような形状をしている例である．(b) は紙面に対して垂直な方向に伸びている血管の一部であり，一見すると肺結節のように見えるような例である．また，(c) は，画面中央に肺結節があるが，左側に存在する胸壁の一部の影響から周囲とのコントラストが小さくなってしまっている例である．図 1.7(a) は，球に近いと仮定しているはずの腫大リンパ節が実際には楕円体のような形状をしている例である．(b) は便などの残渣が詰まっている腸管の一部であるが，むしろ (a) よりも球に近い形状をしている．また，(c) は，矢印で示した位置に腫大リンパ節が存在するが，隣接する領域との境界があいまいであり，形状の把握が比較的困難な例である．以上のように，医用画像という人体から撮影された画像中の構造物であるため，形状にまとまりがない，逆に良く似た形状が存在，また，別々の構造物同士が隣接して分離が困難といった特徴がある．

これらの問題に対して，文献 [21] では，肺の実質組織の部分 (肺野領域) と結節の間で濃度値に大きな差がある場合が多く，同時に，連結する濃淡構造を持たない場合が多いという画像上の特徴を利用することで検出を行っている．しかし，それだけでは肺結節だけを検出することは難しいことから，分類段階において周辺の濃度値全てを特徴量として

利用し，画像の見た目による分類を行うアピアランスベースの手法を採用している．しかし，先ほど述べた仮定とは異なる形状を持つ検出対象のように様々に異なる肺結節が存在するため，その見た目を正しく学習し識別できているかを検証する必要がある．そこで，どのような条件で識別精度が低下するかを実験的に検証することで，上記の問題の影響についての精度低下要因を明確にする．

腫大リンパ節の検出では，周囲の組織との濃度差が小さく，また，隣接する構造物との境界があいまいな場合であっても検出可能なように，球そのものではなく，局所的な濃淡構造が中心に向かって濃度値が高くなる塊状構造をなす部分を探索することで検出を行う．また，それだけでは，リンパ節領域全体を得ることができないため，検出した領域を補正し，さらに，リンパ節以外の領域をその領域の特徴量の情報を用いて削減する．

それぞれの問題の詳細な解決方法，ならびに，関連する研究については，各章で述べる．

1.4 本論文の特徴と構成

本論文の特徴として，診断·治療支援を目的とした研究において，内容をコンピュータ診断検出 (CADe) に焦点を絞ったことがある．これは，より高度なコンピュータ診断支援 (CADx) の実現に向けて，十分な精度を持つ CADe の実現を目指したものである．また，胸部 X 線 CT 像からの肺結節の自動検出，および，腹部 X 線 CT 像からの腫大リンパ節自動検出という 2 つの異常部位の検出について，その医学的·工学的意義と 2 つの手法に共通する本質的な問題を定義することで，部位や目的の異なる 2 つの異常部位自動検出手法について述べることにある．

本論文は，5 章から構成されている．第 1 章では，本論文の背景である医用画像を用いた診断·治療支援についての概要，および，本論文で提案する手法の位置づけについて述べた．第 2 章では，本研究の背景として CAD の歴史について述べ，また，実際に用いられている具体例について述べる．第 3 章では，胸部 X 線 CT 像からの肺結節の自動検出について，部分空間法を用いた FP 削減処理における精度低下要因の分析について述べる．第 4 章では，腹部 X 線 CT 像からの腫大リンパ節自動検出について，局所濃淡構造解析を用いた手法について述べる．最後に第 5 章で，本論文のむすびとして，まとめと今後の課題について述べる．



(a) 肺結節の例
(画像の中心が肺結節)



(b) 類似した濃淡構造を持つ正常構造の一部の例
(画面に対して垂直な方向の血管の一部)



(c) 隣接する領域による影響がある肺結節の例
(画像の中心が肺結節)

図 1.6 肺結節検出の際に問題となる具体的な例 ((a) 肺結節の例 (画像の中心が肺結節), (b) 類似した濃淡構造を持つ正常構造の一部の例 (画面に対して垂直な方向の血管の一部), (c) 隣接する領域による影響がある肺結節の例 (画像の中心が肺結節))

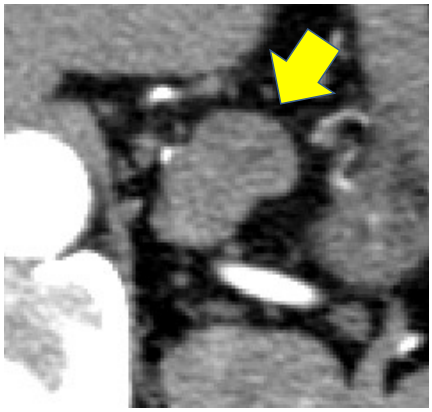

(a) 腫大リンパ節の例
(矢印で指示した領域が腫大リンパ節)

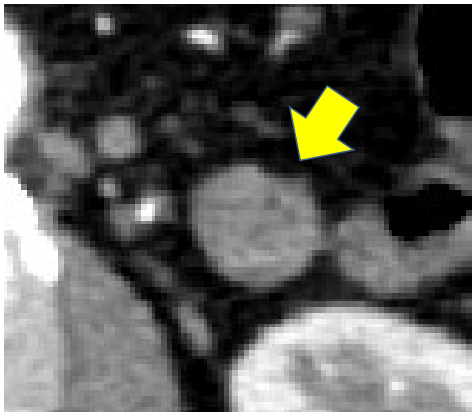

(b) 類似した濃淡構造を持つ正常構造の一部の例
(矢印で指示した領域が正常構造領域の一部)

(c) 隣接する領域による影響がある腫大リンパ節の例
(矢印で指示した領域が腫大リンパ節)

図 1.7 腫大リンパ節検出の際に問題となる具体的な例 ((a) 腫大リンパ節の例 (矢印で指示した領域が腫大リンパ節), (b) 類似した濃淡構造を持つ正常構造の一部の例 (矢印で指示した領域が正常構造領域の一部) , (c) 隣接する領域による影響がある腫大リンパ節の例 (矢印で指示した領域が腫大リンパ節))

第2章　コンピュータ支援診断の歴史

本章では，コンピュータ支援診断 (CAD) についてその歴史について述べるとともに，実際の CAD について具体的な例を挙げて述べる．

2.1　CAD の歴史についての概要

2.1.1　黎明期

CAD の歴史は，1960 年代に単純 X 線写真を用いた診断支援から始まった [3, 22, 23, 24, 25]．1963 年発表の単純 X 線写真のデジタル化 [26, 27] や，1964 年発表の心胸比 (胸部 X 線写真において胸で最も幅の広い部分の長さと、心臓部分の最も幅のある部分の長さの比，体内の水分量を表す) の自動計測 [28, 29] が初期のコンピュータを用いた診断支援に関する論文である．また，1967 年には初の自動検出として，マンモグラフィの写真フィルムからファクシミリスキャナを用いて取得した画像からの異常部位の検出 [30] が発表された．胸部 X 線写真についても，ミクロフォトメータを利用して取得した画像からの肋骨境界識別 [31] や胸部 X 線写真からは初の異常部位検出 [32] などが行われている．また，1970 年には，じん肺の検出についての研究が多くなされていた [33, 34]．

ただし，当時は CAD としてではなく，医師の代わりに診断を行う，Computer Diagnosis，または，Automated Diagnosis，すなわちコンピュータによる自動診断を目的としたものであった．これは，1946 年に世界初のコンピュータとされる，ENIAC が開発され，コンピュータへの大きな期待があったことが背景にある．しかし，医師の代わりになれるような高い精度は，当時はもちろんのこと，現在においても実現が難しく，十分な成功は得られなかった．これはまた当時はコンピュータの能力が十分でなく，画像もフィルムに撮影された X 線写真を元にデジタル化して使用していたことなどが理由として挙げられる．

一方で，1980 年代に，コンピュータにより解析された結果を「second opinion(第二の

表 2.1 CAD と関係する歴史的な出来事についての年表

年	内容
1895 年	W.C. Röntgen が X 線を発見
1946 年	ペンシルベニア大学で ENIAC が開発
1963 年	単純 X 線写真のデジタル化 [26, 27]
1964 年	心胸比の自動計測 (コンピュータを用いた医用画像処理)[28, 29]
1967 年	世界初の自動検出として，マンモグラフィからの異常部位の検出 [30]
	日本において，胸部 X 線写真からの異常部位の自動検出 [32]
1972 年	G.N. Hounsfield が X 線 CT を発明
1980 年代	シカゴ大学にて CAD の概念に基づいた研究が開始
1998 年	世界初の商用 CAD システム (マンモグラフィ検診用 CAD) が FDA により認可

意見)」として利用し最終的な判断を医師に任せることで，両者が補完し合い，より高精度な診断を目指すという，CAD の考え方が提唱された [35]．この考え方のもとに実際に臨床で使用されることを目的としてシカゴ大学を中心に加速度的に研究が進み，その研究成果の一部を基にして 1998 年に米国で R2 Technology 社のマンモグラフィ検診用 CAD システムが食品医薬品局 (Food and Drug Administration; FDA) の認可を得て，世界で初めて発売されるまでになる [36, 37, 38]．また，同時に，CAD の理念である医師の診断を支援し，最終的な診断性能を向上させるという目的が客観的に示されたこと [39] も以降の研究に大きな影響を与えたと考えられる．大まかな流れを示すため，歴史的な出来事についてまとめたものを表 2.1 に示す．具体的な CAD の例については，CAD の具体例の項で述べる．

2.1.2 CAD の発展

近年の CAD の大きな発展の理由は,

- 医用画像のデジタル化
- 画像の 3 次元化

の 2 点である．ここでの画像のデジタル化とは，それまで写真フィルムなど撮影された画像はアナログデータであり，コンピュータで扱うためには別途デジタル化する必要があったものが，機器により撮影された画像がそのままデジタルデータとして扱うことができ

るようになったことを指している．これは 1972 年の Godfrey Newbold Hounsfield による X 線 CT 装置の発明によるところが大きい．X 線 CT は，その名前の通り対象への多方向から放射された X 線透過データから対象物内部の X 線の吸収率をコンピュータにより計算することで詳細な断層像として再構成する．そのため出力画像はフィルムではなく，デジタルデータである．

この医用画像のデジタル化は，他の撮影方法 (モダリティ) でも進められる．例えば，X 線写真の分野では，写真フィルムの代わりにイメージインテンシファイア (Image Intensifier; II) やイメージングプレート (Imaging Plate; IP)，テレビなどを用いた方法や，FPD(Flat Panel Detector) と呼ばれる X 線検出器を用いて直接，または，間接的に X 線を電気信号に変える方法などが開発された [2]．同様に，MRI や SPECT，PET，超音波画像といった様々なモダリティでもデジタルデータとして医用画像が得られるようになる．

これにより，直接画像が扱えるようになったことが CAD にとって大きな利点である．次に，画像の 3 次元化については，同じく X 線 CT の例で言えば，それまで X 線写真のように投影による 2 次元画像だったものが，断層像として得られるようになったことである．さらに，X 線 CT ついて言えば，その撮影機器の進歩により一定間隔ごとの断面像の組み合わせだったものが，3 次元的に連続性のある画像として撮影することができるようになり，1mm 以下の間隔の断層画像として再構築することができるようになるなど，医用画像そのものも日々進化している [40]．また，撮影にかかる時間も短縮され，それによって心臓の拍動や呼吸動，または，患者の体移動などによる画像上のアーチファクトを低減することができるようになるとともに，造影剤による体内の変化について，その時間ごとの状態を複数撮影できるようになるなど，より詳細な情報が得られるようになっている．このような機器の発展により，3 次元的な解剖学的構造を詳細に把握できるような 3 次元画像が得られるようになったことで，それまで 2 次元画像処理が多数であった CAD 技術も一気に 3 次元画像処理へと発展していった．同時に，Virtual Reality(VR) 技術との融合により 3 次元画像からの仮想的な人体を構築すること [41] などによるナビゲーション診断といった新しい CAD の開発も行われている [42]．

同時に，デジタル化と 3 次元化という 2 つの点は，医学的な見地からも非常に有用である．まず，画像のデジタル化によるモニタ診断の普及は，写真フィルムとシャーカステン (シャーカッセンともいう) による読影より画質が劣るという欠点はあるものの，ウィ

ンドウレベルの変換や，現像などの手順が削減されたことで撮影された画像をすぐに見られること，また，フィルムがなくてもネットワークを介して端末されあればどこでも診断できること，といった利点がある．そのため現在では，デジタル化された画像の保管，管理を行うネットワークシステムである画像保存通信システム (Picture Archiving and Communication Systems; PACS) が広く利用されている．また，3 次元的な画像の解析などを行うために，この PACS の端末として，各装置の開発企業 [43, 44, 45, 46, 47, 48] や，フィルムメーカー [49, 50]，および，その他の企業 [51, 52, 53, 54, 55] で開発された CAD システムなどが利用されており，このような形で医師の診断を支援する機能を充足させ，日常的な診断の中で用いられるようになることが CAD の最終的な目的である [56]．

また，近年の情報機器の革新的な進歩に伴い，支援診断を含めた医用画像処理を取り巻く環境が大きく変化してきており，同時に CAD に求められる機能も変化してきている．電子カルテを始めとする病院内の情報を管理する病院情報システム (Hospital Information System; HIS) の導入が進み，同時に PACS の活用も進んでいる．また，最近の例では，スマートフォンに代表されるタブレット方式の情報端末の飛躍的な性能向上と一般化に伴い，医用分野での利用や，診断支援への活用が進んでいる．例えば，携帯端末を用いたカルテ情報の共有や，手術支援や教育への応用などが行われている．手術支援の例としては，iPad 上に CT 像を用いて臓器や血管などを 3 次元表示することで，手術中に手指を用いて容易に操作可能な描画デバイスとして使用することなどがある [57]．同時に医用画像の管理をはじめとするデータ管理等へのクラウドコンピューティング技術の利用も進んでいる．

これは，2010 年に診療記録等の外部での保存が厚生労働省により認められたことで，診療情報等の共有やデータの保存等にかかるコスト削減などの観点からクラウド・サービスの利用が進められていることに起因する．それに伴って，クラウドでのデータ保管サービスが多数出現している [58, 59, 60]．同時に，診療情報を複数の機関で共有することによる診断や情報管理の効率化，天災等による患者情報の紛失の防止などを目指し，患者情報をクラウド上に保存する試みも増大している．このように，情報技術の医用への応用が進むことで，情報技術との親和性の高い CAD の様々な機能についての有用性も増大すると考えられる．

2.2 CAD の具体例

前節で大まかな CAD の歴史について述べた．現在，X 線写真や X 線 CT だけでなく，様々なモダリティにおいて CAD システムが開発されている．同時に，その中には既に実用化されているものも存在する．本節では，そのような CAD のうち，主なものとして，マンモグラフィにおける CAD システム，胸部における CAD システム，大腸における CAD システムを対象に具体的な研究について述べる．

2.2.1 マンモグラフィにおける CAD システム

最初期から開発されてきた CAD であり [30]，最初に実用化された CAD でもある [38]．これは，乳がんは早期発見・早期治療が有効であるためマンモグラフィによる検診が早くから行われており，同時に，CAD の開発も早期から行われている．マンモグラフィの特徴としては，画像中に乳房以外の部分がないことと，様々な形状・濃度分布を持つ異常部位が存在することである．そのため，多くの CAD システムにおいて，対象とする異常部位の特徴によって異なる処理が採用されている [9, 61]．

また，現在既に米国の多数の医療施設で実際に CAD を用いた検診が行われており，医用画像を対象とした CAD の一つの成功例である．日本国内でも既に複数のマンモグラフィ CAD が薬事承認を受け販売が開始され普及が始まっている [49, 50, 62]．

2.2.2 胸部における CAD システム

CAD システムの中でおそらく最も多数の研究が存在するのがこの胸部についての CAD であると考えられる．これは，第 1 章で述べたように，肺がんの死亡者数が日本だけでなく世界でも大きな数を占めており，また，早期発見・早期治療が非常に効果的であることが大きな理由である．早期発見のために，X 線 CT を用いた検診が早くから行われており，その結果 CAD による支援の重要性が見出されていた [24]．同時に，米国では，肺結節の検出を行うコンピュータ支援検出 (CADe) システムが多数実用化されている [36, 45]．

X 線写真を用いたもののいくつかは前節で引用したが，本節では特に，X 線 CT 像を用いた胸部 CAD の例について述べる．胸部 X 線 CT 像内には，気管や気管支，肺，肺内の血管や結節，肺外の血管やリンパ節，肋骨や胸骨などの骨，と様々なものが存在する．そ

のため，基本的にそれら全てについて抽出する手法が提案されている．そこで本節では，特に肺内の結節検出について，大きく分けて 1 次検出と分類からなる CADe の構成に着目して例を述べる．肺結節の特徴は 1.2.1.2 節で述べたように，比較的コントラストが大きく濃度値が中心に向かって高くなるものが多い．それを利用して，複数のしきい値処理による肺結節の検出と，得られた領域の幾何学的特徴や濃度値といった特徴量を用いて線形分類により分類する手法 [63]，また，アピアランスベースの手法として，結節を含む関心領域内の画素値を利用した人工ニューラルネットワーク (Artificial Neural Network; ANN) を用いて検出，および，分類する手法 [64] などが提案されている．他にも，濃淡構造を利用した塊状構造強調処理を用いた手法 [65] など，様々な CADe 技術が開発されている．

2.2.3 大腸における CAD システム

大腸における CAD としては，X 線 CT 像による CT コロノグラフィ (CT Colonography; CTC) を対象としたものがある．CTC は，肛門から空気や二酸化炭素を注入することで，大腸をふくらませた状態で撮影することで行われ，大腸内壁面の異常部位を検出することが可能になる．同時に，仮想的に大腸内を表示する (Virtual Colonoscopy，仮想大腸鏡と呼ばれる) ことも可能である．また，2012 年に CTC が保険適用されたことで，大腸がんの検診や人間ドックへの拡大などが期待されている [9].

大腸 CAD の主な機能は，仮想的に構築された大腸を用いての診断である．ここで，大腸 CAD の例 [66] を図 2.1 に示す．図中において，1 番上の段が CT 像から仮想的に大腸の内壁面を構築しそれを切り開いて平坦にした仮想展開像，2 番目の段が CT 像を大腸の形に沿って最構築した画像である．また，下の段は，左から大腸内のボリュームレンダリング画像，大腸の概形の表示，任意の断面から再構築した CT 画像となっている．このように，様々な表示方法により，大腸内壁面の観察を容易にすることで診断の支援を行なうことを目的としている．同時に，もう一つの主な機能が CTC を用いた異常部位としてのポリープ自動検出である．図中において，1 番上の段，および，下の段の左側で青色で塗られている領域が自動検出したポリープ領域を示している．大腸ポリープの検出については，他にもその形状を利用して曲率により検出する手法 [67] や shape index を用いて検出し判別分析法により分類する手法 [68] などが開発されている．図に示した例では，濃

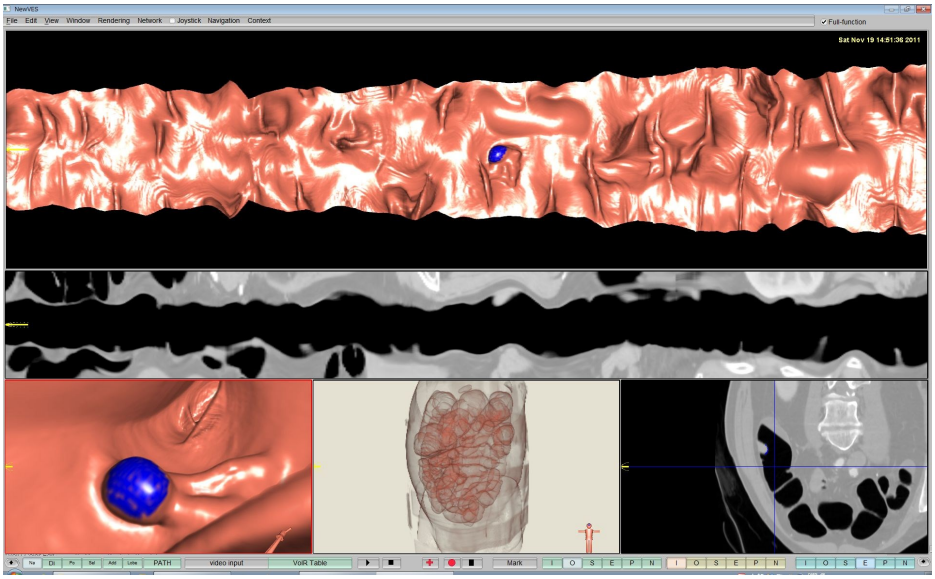

図 2.1 大腸 CAD の例 [66]

淡構造についての 4 次元の超曲面あてはめによる曲率の算出に基づく手法を用いている．

また，大腸 CAD は実用化例として，各機器メーカ [43, 44, 45] やその他の CAD の開発会社 [54, 55] などによるものがあり，今後，さらなる発展が予想される．

2.2.4 その他の CAD システム

他にも，胸部単純 X 線写真については，国内でも経時差分を用いた CAD システムが三菱スペース・ソフトウェア社から 2003 年に発売されている [69, 70]．ここで，経時差分とは，過去の写真と現在の写真の差分をとり，その間の差異を簡単に観察することができるようになる技術のことで，検出や鑑別といった機能はなく，あくまでも差分を提示するだけである．同時に，他の部位やモダリティでそれぞれ多数の CAD システムが開発されており，また，複数のモダリティを融合させた CAD など多様な発展が見られ，さらに，医用画像処理の研究を行っている各研究機関などによる，拡張可能な CAD システムのフレームワークの公開などもなされており [71, 72, 73]，その裾野の広がりも大きく，今後，この分野がさらに発展していくと考えられる．

2.3 CAD の評価方法

様々な CAD 技術が研究・開発されているが，その比較評価も重要である．実際に，CAD の結果を用いることで医師の診断性能が向上する [39, 74]，または，2 人の医師による二重診断と 1 人の医師と CAD による診断結果に遜色がない [75] という報告がなされている．その評価方法には，ROC(Receiver Operating Characteristic) 曲線，および，この ROC 曲線の曲線下面積を用いた Az 値 (Area Under Curve; AUC とも呼ばれる) による評価が主に用いられる．

これは元々，レーダー技術において，雑音の中から対象物の存在を検出するための方法として開発されたものであり，今では医師による臨床検査の精度評価に用いられている．ROC 曲線は，横軸に偽陽性 (False Positive; FP) 率，縦軸に真陽性 (True Positive; TP) 率を取るもので，これによって診断性能の評価を行う．また，ROC 曲線による評価では，横軸は FP 率を用いることから相対的な割合しかわからないため，実際の数を用いて評価を行う場合には，FROC(free-response ROC) 曲線が主に使用される．FROC 曲線では，横軸に実際の情報をそのまま使用することができ，例えば，1 患者あたりの FP 個数などのような評価が可能になる．

これらの評価方法は，CAD システムの評価だけでなく，コンピュータ支援検出 (CADe) 技術単体の検出性能にも利用できる．そのため，第 3 章，第 4 章では，これらの指標を用いて本研究の精度評価を行なっている．

また，CAD 技術の比較評価を行う際の大きな問題のひとつが使用する画像データベースの違いである．例えば，CT 装置であれば，メーカーの違いや画像の再構成に用いる条件の違いなどから空間分解能などの CT 像の画質などに差異が生じ，検出手法の比較を行う際に，CT 像の画質の影響が手法の差異よりも大きな影響を与える可能性がある．そのため，肺がん CADe 開発のためのデータベース [76] のような大規模な医用画像データベースが次々と構築されており，同時にデータベースを用いた異常部位の検出や臓器のセグメンテーション能力を競うコンテストなども多数開催されている [77, 78, 79, 80]．

第3章　部分空間法を用いた胸部X線CT像からの肺結節認識

本章では，部分空間法を用いた胸部X線CT像からの肺結節認識について述べる．肺結節の検出に必要な機能である1次検出結果の真陽性陰影 (True Positive; TP) と偽陽性陰影 (False Positive; FP) の分類に，アピアランスベースの手法である部分空間法を用いた場合に，肺結節の形状の特徴が精度に与える影響の調査，および，手法の有効性について検討を行う．

3.1　はじめに

本章では，部分空間法を用いた胸部X線CT像からの肺結節認識について述べる．第1章で述べたように，肺がんは早期発見が重要である．そのため，早くからX線CTによる肺がん検診システムが提案されている [81, 82, 83]．CT像を用いた診断方法は，肺がんの検出率が高い反面，被検者1人当たり数十から数百スライスもの画像が生成され，集団検診の場でこの読影を医師に全て任せるには負担が大きすぎるという問題がある．そこで多くの研究機関で，画像認識の技術を用いて肺結節陰影を自動検出し，読影医へ提示するコンピュータ診断支援システムの研究が行われている [84]∼[92]．

1.1.1節でも述べたように，結節陰影の自動検出手法としてはまずCT画像中から結節陰影候補と思われる多数の関心領域 (Region of Interest; ROI) を抽出し，次にROI内の情報を詳細に解析することによって，真の結節か正常組織かの判定を行う二段階の処理で構成されていることが多い．例えば第一段階の処理としては，孤立性陰影に選択的に反応するフィルタを用いる手法 [84] やガウス分布状の濃度分布を持つ参照画像を用いてテンプレートマッチングによって候補陰影を検出する手法 [85, 86] などがある．また第二段階の処理としては，濃度曲面の形状を曲面の微分幾何学量を用いて定量化し，認識する手法 [87]，陰影の濃度統計量と形状特徴量を診断規則と照合して認識する手法 [88, 89, 90] な

どがある．

これらの研究に対し，本章では，第一段階の自動抽出法として Mathematical Morphology フィルタ [91, 93] の一種である可変 N-Quoit フィルタ [92](以下，VNQ フィルタと呼ぶ) を使用し，第二段階の処理としては，候補陰影内の画素値そのものを特徴量として用いて，部分空間法 [94] によって偽陽性陰影 (False Positive; FP) を削減する手法について述べる．この方法は，VNQ フィルタで検出された ROI 内のすべての画素値そのものを特徴量とし，部分空間法を用いて陰影の「見た目 (view)」を学習し，結節陰影と正常陰影とを識別するアピアランスベースの手法である．このように部分区間法を用いる手法は文字認識や顔認識などの分野で広く用いられているが [95, 96]，肺結節陰影検出の分野ではほとんど例がないと思われる．

これまで，部分空間法を用いた識別方法として，主成分分析を用いたクラスタリングによる精度向上 [21] や ROI の検出位置のずれや回転といった影響に対しての手法のロバスト性について検討を行い [97]，その影響を低減する手法の開発を行なってきた [98]．

一方で，部分空間法を用いた場合の肺結節の認識精度は，画素値そのものを特徴量として用いているため，学習や認識に用いるサンプルの性質に強く依存すると考えられる．このことについて，文字認識や顔認識などのように形状が比較的定形 (標準的) で，かつ背景の影響をある程度制御が可能な分野では，低解像度の文字認識 [99] や照明条件の異なる顔認識 [100] など，対象に変形があっても成功している．しかし，肺結節陰影のように必ずしもすべての病巣および病巣周辺の組織情報が定形とは言えない対象分野に対して，果たして十分な精度を保証されるかどうかは不明である．そこで本章では，この点を明らかにするために，肺結節の形状や周辺の構造物の影響を評価する実験を行う．

3.2 精度低下要因の検証

肺結節の形状や周辺の構造物の影響を評価することで，精度低下要因の検証を行い，部分空間法を用いた手法が肺結節の認識に対して十分に有効であるかの評価を行う．このとき，実際の肺結節陰影像を幾つかのグループに分類する必要性が生じた．これは，肺結節そのものや周辺組織の状態など様々な様相のものが存在するため，ある程度定形的なものとそうでないものに分けるためである．分類基準の詳細は後述するが，肺結節陰影像とし



(a) 肺結節の平均画像

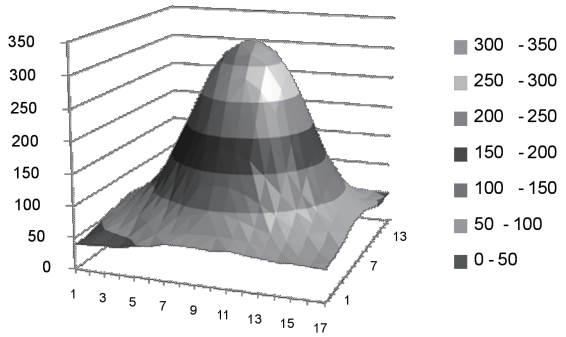

(b) 濃度値の鳥瞰図表示

図 3.1 肺結節の ROI の平均画像とその濃度値分布 ((a) 肺結節の平均画像，(b)(a) の濃度値の鳥瞰図表示)



図 3.2 正常グループの ROI 例 (肺内の血管の例)

てある程度定形的と思われる 1 つのグループと，定形的とは言えない 5 つの不定形グループに分類した．このうち，定形的グループとしては，

- 概ね円形の形状を持っていること (類円形)，かつ
- ROI 内に肺血管や胸壁など他の組織の影響が比較的少ないもの

を選択した．定形の概念の 1 つとして類円形を選択した理由は，本手法を含め現状の陰影検出技術の多くが，結節陰影を円または球形と仮定していることによる．個々の結節陰影は理想的な円形からは遠いが，これらの総和としての陰影は図 3.1 に示すように円形である．これは，個々の結節陰影もおおまかに円形であるという仮定が間違っていないことを示していると考える．図 3.1(a) は，本論文で用いる肺結節 193 例の前処理後の ROI の平均画像，図 (b) がその鳥瞰図をグラフで表したものである．一方で，FP 候補の典型例と

しては血管陰影の一部やその分岐部分が多い．その一例を図 3.2 に示す．前述の肺結節の定義とは異なる形状をしている場合が多い．定形概念の 2 つ目として周辺組織の影響が少ないものを選択した理由は，肺結節そのものが類円形であっても ROI 内部に周辺組織の影響が強く表れる場合には，識別精度が低下することが予想されたためである．なお，文献 [101] において，ROI 内には必ず周辺組織の影響が存在することが明らかにされており，この分類は影響の度合いを考慮した相対的なものである．

以上で述べた分類の基準は工学的立場からの基準であり，医学的な分類基準ではない．医学的な基準から見れば，濃度値が比較的高く充実性の結節である solid pattern tumor と比較的濃度値が低く淡い陰影であるすりガラス状陰影 (Grand Glass Opacity; GGO) から成る non-solid or part-solid GGO pattern tumor を区別すべきであるが，現状の工学技術水準ならびに使用した CT のスライス厚さの関係から本研究ではこのような分類は行わなかった．ただし，不定形のサンプルの多くが後者に属する．このことが，第 1 章でも述べたように本論文において，検出した肺結節の鑑別を目的に含めていない理由のひとつである．

第 1 ステップの実験では，このようにある程度定形的と思われる陰影群に対して，精度評価を行った．次に第 2 ステップとして，定形から外れている 5 種類の不定形サンプル群に対して，どのサンプル群がどの程度の認識精度低下を起こすかを定量的に把握する実験を行った．また，文字認識や顔認識に部分空間法を適用する場合には，入力パタンの位置ずれの影響を強く受けるので位置ずれ補正処理を入れることが広く行われている．実際に，文献 [21] に示すように，結節サンプルの中心位置を意図的にずらした場合，認識精度が低下することがわかっている．そこで新たに位置ずれ補正処理を追加することの効果を検証した．

3.3 部分空間法を用いた認識手法

部分空間法を用いた肺結節陰影認識手法の全体フロー図を図 3.3 に示す．認識手法は大きく分けて，図 (a) 学習段階，(b) テスト段階に分けられる．学習段階では，まず，前処理を施した学習用画像に対して VNQ フィルタを用いた一次検出処理を行う．このとき得られた候補領域を正解データと照らし合わせて肺結節 (TP) と過検出 (FP) に分け，これを識別可能な識別器の構築を行う．本論文では，部分空間法を用いた識別器を構築する．次

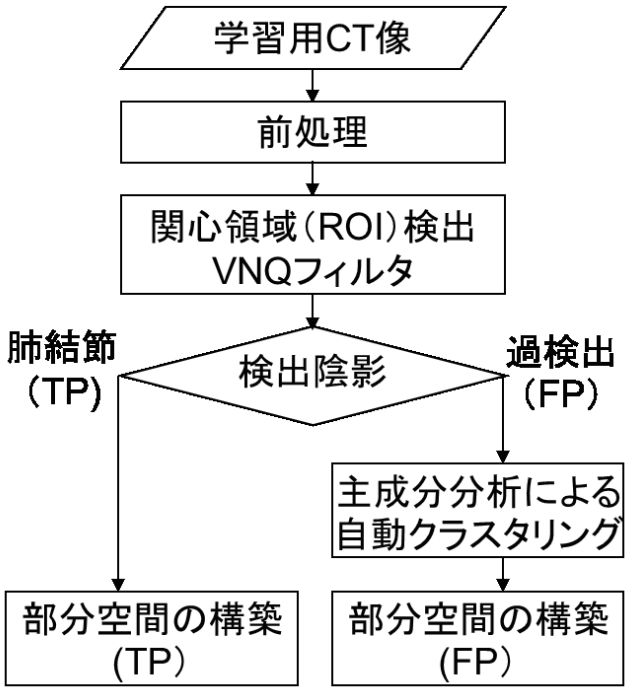

(a) 学習段階

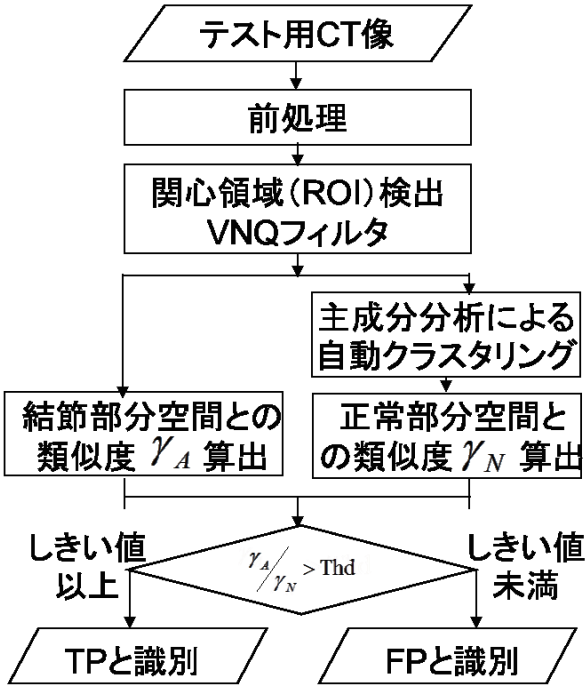

(b) テスト段階

図 3.3 結節認識処理フロー図 ((a) 学習段階, (b) テスト段階)

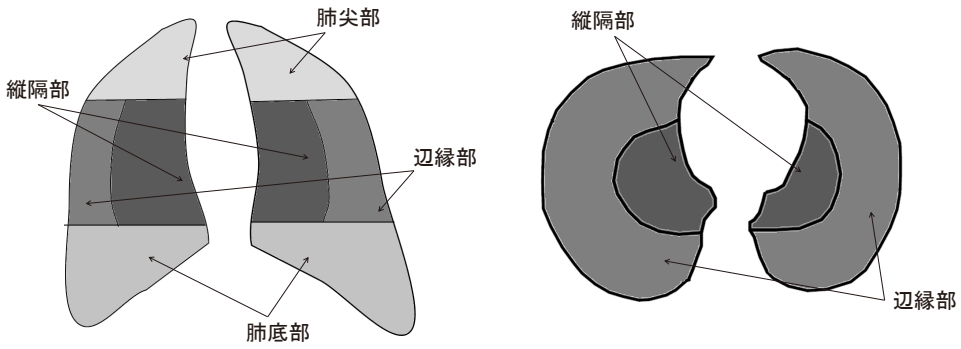

図 3.4 肺野領域内の構造の特徴に応じた処理対象領域の分割

に，テスト段階では，テスト用画像に対して学習段階と同様に前処理，一次検出を行う．得られた候補領域について，学習段階で構築した識別器により識別処理を行う．以下，それぞれについて詳細に述べる．

まず，画像の前処理，肺野領域抽出，および VNQ フィルタを用いた候補領域検出法の詳細について述べる．次に，部分空間法による認識では，あらかじめ適当量のサンプル群を用いて各種パラメータを計測，決定する学習段階と，それらのパラメータを固定した上でテストサンプル群を入力して精度評価を行うテスト段階がある．この 2 つの段階をそれぞれ分けて説明する．

3.3.1 前処理と 1 次検出

前処理では，文献 [102, 103] に示すように，検出対象領域として肺野領域抽出，画像平滑化，結節陰影の強調を行う．まず，肺野領域をしきい値処理によりおおまかな肺野領域を抽出し，得られた結果について形状の補正を行い，処理対象領域である肺野領域を得る．次に，肺野領域内に対してメディアンフィルタによる平滑化，および，Tophat 変換 [93] による結節陰影の強調を行う．このとき，肺野領域内を図 3.4 に示すように，肺野上部 (肺尖部)，肺野中心部 (縦隔部)，肺野辺縁部 (辺縁部)，肺野下部 (肺底部) の 4 つの領域に分割する．これは，肺野内の位置によって血管や胸壁などの構造物の形状に違いがあるため，あらかじめ分割しておくことで部位に基づくばらつきの影響を低減する．最後に，可変 N-Quoit(以下，VNQ) フィルタ [92] を施し，得られた候補点群を 1 次検出結果とする．図 3.5 に VNQ フィルタの概念図を示す．図中において，灰色の領域が 2 次元平

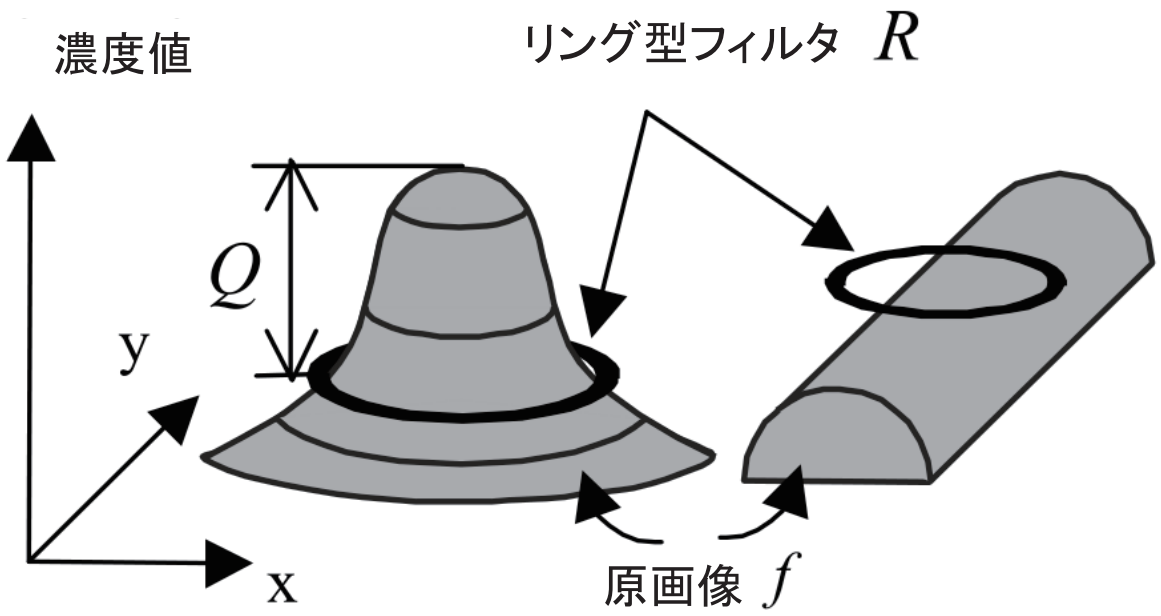

図 3.5 VNQ フィルタの概念図 (灰色の部分が 2 次元画像の濃淡構造，左側が肺結節の例，右側が血管の例)

面上での濃淡構造を示し，左側が肺結節の例，右側が血管の例である．ここで VNQ フィルタの出力 Q を

$$Q = f - (f \oplus R) \tag{3.1}$$

として求める．このとき，f が入力画像，R がリング型フィルタ，$\oplus$ が Dilation 演算をそれぞれ示す．ただし，リング型フィルタの半径は前処理結果の画像に濃度重み付き距離変換を行った結果から得られた値を利用する．図の左側のような形状の濃淡構造に VNQ フィルタを施した場合，出力 Q は大きな値となり，一方で，図の右側のような領域では出力が小さくなる．この出力 Q に対して，しきい値 T_q によりしきい値処理を行うことで肺結節候補点を得る．本研究では，予備実験の結果より T_q=100 を使用した．

3.3.2 部分空間法における学習

VNQ フィルタによって検出された候補点を中心に，17×17*pixels* の矩形領域を ROI とする (これは実寸法で 10×10*mm* 相当する)．学習サンプルとして，この領域内にある画素の濃度値をそのまま特徴量として用いる．特徴量の数は 17×17=289 個であり，289 次

元の特徴ベクトルとなる．このままでは特徴量の数が多すぎるのに対して，学習に用いる結節サンプル数が少なすぎるため (後述のように数十個程度)，汎化能力の高い識別器の実現が難しい．そこで以下に述べるような次元圧縮を行い，部分空間を構築する．

3.3.2.1 結節側次元数の圧縮

ひとつの ROI あたり 289 次元からなる結節サンプルを学習サンプル用として集め，それら全体を最も良く表していると思われる低次元数の新しい特徴量セットを求める．実際の計算法は，289 次元の特徴ベクトル $\mathbf{x}_n (n = 1, ..., N)$ の自己相関行列 $\mathbf{R}$[95] を

$$\mathbf{R} = \frac{1}{N} \sum_{n=1}^{N} \mathbf{x}_n {\mathbf{x}_n}^t \tag{3.2}$$

から求める．ここで，N はサンプル数を示す．ここで，自己相関行列 $\mathbf{R}$ から上位 d 個の固有値 $\lambda_1, \cdots, \lambda_d$ に対応する固有ベクトルを列に持つ行列 $\mathbf{E}= (\mathbf{e}_1, \mathbf{e}_2, \cdots, \mathbf{e}_d)$ を求め，得られた固有ベクトルを用いて部分空間を構築する．このとき，後に述べるように 289 次元から結節サンプル側は d=5 次元，すなわち 5 個の特徴量に圧縮する．

3.3.2.2 正常側次元数の圧縮

VNQ フィルタで検出される ROI の中には，大量の正常サンプル群 (FP) が存在し，その数は 1 症例あたり約 800 個にもなる．したがって，これら正常サンプル群に対しても 289 次元の特徴量から低次元数の新しい特徴量セットを計算する (実際には d=10 次元，すなわち 10 個の特徴量に圧縮する)．ただし，正常サンプル群は数が多く同時に，平行血管，分岐血管，胸壁など多種多様な構造物が混在しており，かつそれらが分布する方向も種々雑多であるため，これらを 1 つのクラスタと見なしても良い結果は得られない．

そこで，正常サンプルについては，あらかじめ多数のクラスタに分割しておく．クラスタリングの具体的な方法としては，主成分分析法により各 ROI の第 1 主成分得点を算出し，しきい値により 2 分割する方法を，最終的に分割後のクラスタ内の ROI 個数が一定以下になるまで繰り返し適用し，自動的に木構造を構築する．本論文では，しきい値には第 1 主成分得点が 0 となる点を使用する．

また上記クラスタリングを適用する前に，前処理で分割した領域に従って肺野を部位別に 4 系統 (肺尖部，辺縁部，縦隔部，肺底部) に分類しておき，それぞれ別のクラスタを

作成する．これは正常サンプルの性質が部位ごとに異なることが経験的にわかっているためである．例えば，辺縁部分では細い血管による FP が多く，逆に縦隔部分では太い血管による FP が多い，などである．

3.3.2.3 部分空間と固有画像

次元削減処理は結節サンプル，正常サンプルそれぞれ別々に，また正常サンプルについてはさらに各クラスタごとに別々に行う．学習の結果得られた低次元の特徴量セットの組み合わせは，固有ベクトルの値を濃度値とすることにより画像 (以下，固有画像) の形に再現することが出来る．

図 3.6 に，結節グループの第 5 次元目までを画像化した固有画像例と，正常グループの代表的な 4 クラスタを第 5 次元目まで画像化した固有画像例を示す．図 3.6(b) が ROI の上から下方向への血管，(c) が ROI の中央付近で分岐する血管がそれぞれ分類されたクラスタの固有画像である．図から，(a) の結節グループの第 1 次元目の画像は学習サンプルの平均値 (図 3.1) に近い画像を呈することが分かる．また，第 1 次元目だけでは結節陰影 (a) と正常陰影の中の分岐血管 (c) の区別があまり見られないが，第 2 次元目以降では差異が認められる．同様に，(d)，(e) についても血管の構造に沿った固有画像が生成されていることが分かる．これらのことから，ROI 内の構造物の形状を低次元で表現できていることが分かる．

3.3.3 部分空間法における識別

学習段階で，クラスタリングや識別の条件など，図 3.3 のフロー内にあるすべてのパラメータ値が決定される．次に，VNQ フィルタによって検出された未知のテストサンプルを入力して識別処理を行い，最終的に正常か結節かの判定を行う．この時用いる識別関数については複数あるが [95]，本論文では用いるサンプルの違いが最終識別性能にどの程度の悪影響を与えるかを知ることが目的であるため，識別関数としては最も単純かつ基本的な類似度を用いた．

すなわち， 3.3.2 節にて構築した部分空間上に，テストサンプルの 289 次元の特徴量ベクトル $\mathbf{y}$ を投影し，結節部分空間との類似度 $\gamma_{PN} = \left|\mathbf{y}^T\mathbf{E}_{PN}\right| / |\mathbf{y}|$ と正常部分空間との類

(a) 結節グループの固有画像



(b) 正常グループの固有画像 (細く縦方向にまっすぐな血管のクラスタ)



(c) 正常グループの固有画像 (細く中央付近で分岐する血管のクラスタ)



(d) 正常グループの固有画像 (細く斜め方向にまっすぐな血管のクラスタ)

(e) 正常グループの固有画像 (細く横方向にまっすぐな血管のクラスタ)

図 3.6 肺結節グループと正常グループの固有画像例 (左端が第 1 次元目の固有画像)

似度 $\gamma_{NN} = \left|\mathbf{y}^T \mathbf{E}_{NN}\right| / |\mathbf{y}|$ をそれぞれ算出し，その比を異常度 α とし，

$$\alpha = \frac{\gamma_{PN}}{\gamma_{NN}} \tag{3.3}$$

により求める．異常度 α がしきい値以上の場合を結節，そうでなければ正常と識別する．ここで，$\mathbf{E}_{PN}$ は結節部分空間を張る固有ベクトルを列に持つ行列，$\mathbf{E}_{NN}$ は正常部分空間を張る固有ベクトルを列に持つ行列である．なお，学習段階で正常グループは，複数のクラスタに分類されているため，テストサンプルについて主成分得点を用いたクラスタリング処理により最適な 1 つの正常クラスタを選び出す操作が事前に行われる．

3.4 結節の分類

肺結節陰影自身の形状や ROI 内に存在する周辺組織の形状が認識精度にどの程度影響するかを定量的に把握するため，前節で述べた学習およびテスト実験に用いる結節陰影を一定の基準により分類する．

3.4.1 結節サンプルの選別

分類に使用した結節陰影のサイズおよび症例群の撮影条件を表 3.1 に示す．本章では，安曇総合病院で撮影・検査された胸部 X 線 CT 像のうち，症例内の肺結節が E または Ed 判定，すなわち，肺がんの可能性が高い，または，肺がんを否定できない，と判定されたもので，結節陰影のサイズとしては 5*mm* 以上 10*mm* 以下の陰影群のみに限定して検討対象とした．サイズを限定した理由は，本章では肺がんの早期発見を目的としているため，比較的小さな肺結節の検出についてのみ検討を行うためである．また，このサイズ制限に対応して，ROI サイズも 17×17*pixel*，すなわち約 10×10*mm* に設定した．得られた検討対象の肺結節群のサイズ別分布状況を図 3.7 に示す．直径 8∼10*mm* の結節が若干少ないもののほぼ均等に分布していることがわかる．なお，サイズ情報は医師の目視判断に基づいている．また，結節の総数は 193 個である．

表 3.1 肺結節検出についての実験に使用した CT 像の仕様

結節サンプルの条件	結節の直径：5∼10 *mm* 結節の個数：193 (183 例) ※
撮影時期	2001-04∼2006-02
管電流	30 *mA*
画像サイズ	512 × 512 *pixel*
画素サイズ	0.625 × 0.625 *mm*
ピッチ	5 *mm*
再構成間隔	8 *mm*

※ 本章で使用する肺結節は医師により，肺がんの可能性が高い，または，肺がんを否定できない，と判定されたものである．

表 3.2 肺結節の ROI についての目視による手動分類結果

結節の形状 / 周辺の組織構造	円 (Circle)	不定形 (Indeterminate)
None	CN (80)	IN (25)
血管 (Blood vessel)	CB (18)	IB (25)
胸壁 (Chest wall)	CW (27)	IW (18)

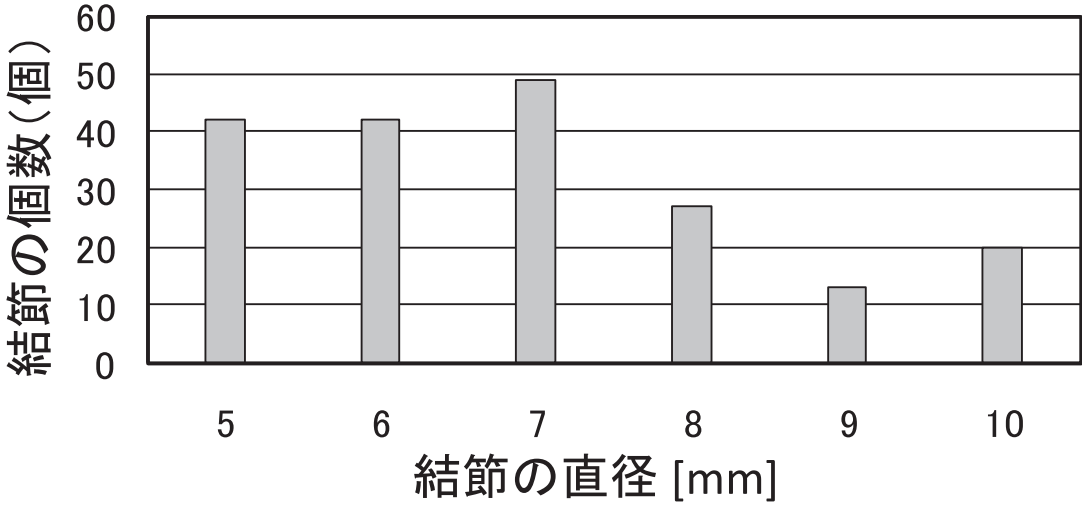

図 3.7 肺結節の直径の分布についてのヒストグラム

3.4.2 分類基準と分類結果

これらの結節に対し，以下に示す 2 系統の分類を行い，両者の組み合わせで合計 6 種類のグループに細分化した．

1) 肺結節の形状により，類円形 (Circle; C) のものと不定形 (Indeterminate; I) のものに 2 分割

2) ROI 内に存在する肺結節以外の周辺組織について，影響が軽微なもの (None; N)，血管陰影が顕著なもの (Blood vessel; B)，胸壁の影響が顕著なもの (Chest wall; W)，に 3 分割

上記の分類作業の基準は以下の通りである．

i) 医師の目視判断で円形または類円形と記載のある場合は，そのまま利用した．無い場合は，結節陰影部分を最も的確に表現していると思われる 2 値化しきい値を手動で設定し，得られた陰影の面積に等しい円を陰影の中心に置き，その円からはみ出た部分の面積が，陰影全体の 20%以内の場合を類円形と見なした．ただし，この場合，周辺組織は無視して計算する．

ii) 血管は，既に述べたようにすべての ROI において必ず存在する．そこで，結節部分を最も的確に表現できる 2 値化しきい値で 2 値化した画像において，血管部分の面積が ROI 全体の 20%以上に達する場合を血管が顕著なものとした．

iii) 胸壁の影響についても上記 ii) と同様の手法であるが，胸壁部分の面積が全体の 5%以上の場合を影響有りと見なした．これは，胸壁部分の濃度値が肺野や結節部分の濃度値より高いために悪影響が顕著に出やすいためである．なお，処理の初期段階で肺野外の高濃度領域を削除する処理を行っているが (肺野マスク処理 [103])，現状ではそれでも取りきれない部分が存在している．

以降，結節陰影の形状が類円形 (C; Circle) のものの中で，周辺組織の影響が軽微 (N; None) な組を CN，血管陰影が顕著 (B; Blood vessel) な組を CB，胸壁の影響が顕著 (W; Chest wall) な組を CW と表記する．同様に結節陰影が不定形 (I; Indeterminate) のものの中で，

周辺組織の影響が軽微 (N) な組を IN，血管陰影が顕著 (B) な組を IB，胸壁の影響が顕著 (W) な組を IW と表記する．

各グループの結節陰影の分類結果を表 3.2 に示す．上で述べた各グループの略号，および，括弧内に結節陰影の個数を示す．また，各グループの結節陰影を図 3.8∼3.13 に示す．各図は表 3.2 のように分類した各グループの ROI を示したものである．例えば，図 3.8∼3.10 の結節は比較的，円に近い形状をしており，一方，図 3.11∼3.13 で様々な形状の結節が存在している．また，図 3.9，3.12 では線状の構造物である血管が周辺に存在し，図 3.10，3.13 では，ROI の端に胸壁の一部が存在している．このように，各図において，形状や ROI 内の周辺組織の影響の違いなどに基づいた分類が行われていることが分かる．

3.5 実験条件と実験項目

3.5.1 実験条件

学習用およびテスト用に用いた結節陰影の選別・分類条件は，すでに 3.4 節で述べた通りであるが，正常サンプル群については以下に述べる．

3.5.1.1 学習用正常サンプル群の準備

結節を含む症例から検出される正常サンプル候補群，すなわち FP 群が多数存在するのでこれを正常学習サンプルとして用いるのが 1 つの方法であるが，ここでは病状などによる正常構造陰影の偏りを軽減するため，正常な症例に対して 1 次検出を行った際に得られた FP 群から選ぶことにした．具体的には，安曇総合病院で撮影 · 診断された症例のうち，正常と判断された症例 20 例を選び，この症例中から VNQ フィルタにより結節候補として検出された，合計 16010 個 (1 症例あたり平均 800 個) を用いた．撮影条件などは表 3.1 と同じである．

このサンプル群を，3.3.2.2 節で述べたクラスタリング手法であらかじめ複数のクラスタに分割した．そのクラスタ数は，肺尖部で 5 個，辺縁部で 11 個，縦隔部で 12 個，肺底部で 8 個であった．なお，1 クラスタあたりの学習サンプル数は平均 445 個であった．



図 3.8 グループ CN の ROI(肺結節が比較的円形状に近く，ROI 内に他の構造物が少ないグループ)



図 3.9 グループ CB の ROI(肺結節が比較的円形状に近く，ROI 内に一定以上の血管領域が存在するグループ)



図 3.10 グループ CW の ROI(肺結節が比較的円形状に近く，ROI 内に一定以上の胸壁領域が存在するグループ)



図 3.11 グループ IN の ROI(肺結節が円形ではない不定形状であり，ROI 内に他の構造物が少ないグループ)



図 3.12 グループ IB の ROI(肺結節が円形ではない不定形状であり，ROI 内に一定以上の血管領域が存在するグループ)



図 3.13 グループ IW の ROI(肺結節が円形ではない不定形状であり，ROI 内に一定以上の胸壁領域が存在するグループ)

表 3.3 各実験セットにおける学習サンプルとテストサンプルの組み合わせ

実験セット	学習サンプル	テストサンプル
# 1(※)	CN	CN
# 2	CN	CB
# 3	CN	CW
# 4	CN	IN
# 5	CN	IB
# 6	CN	IW
# 7(※)	CN	ALL(※ 2)
# 8(※)	ALL(※ 2)	CN
# 9(※)	ALL(※ 2)	ALL(※ 2)

(※) leave-one-out 法で評価
(※ 2) ALL = CN+CB+CW+IN+IB+IW

3.5.1.2 テスト用正常サンプル群

テスト時の正常サンプル群としては，テスト用に入力する結節陰影が存在する症例の全スライスデータを対象とした．すなわち，VNQ フィルタで検出された全 ROI のうち，医師により結節と判定されている ROI を除くすべて (FP) を対象とした．VNQ フィルタ出力時点での 1 症例あたりの FP 総数は平均 800 個である．

ここで，本論文では，学習用正常サンプル群としては，正常と診断された症例を使用しているため，テスト用として正常な症例を用いた場合についての評価も必要である．しかし，今回は，肺結節の種類による精度低下要因の検証であることから，その他の要因を増やさないようにするため，正常な症例はテストには使用しないこととする．今後，検出能力についての評価を行う際には，正常な症例についての FP 数も評価する必要があり，テスト用に正常な症例を使った評価を行う必要がある．

3.5.2 使用するサンプルの組み合わせと実験項目

学習サンプルとテストサンプルの組み合わせた実験セットについて表 3.3 に示す．表 3.3 において，実験セット#1 では，テスト用として，学習に用いたのと同じグループである CN を用いる．この場合，学習サンプルとテストサンプルが同一になることを避けるた

め，Leave-one-out 法 [104] を用いて評価を行う．実験セット#2 以降では，CN の 80 個の ROI をすべて使って 1 回のみの学習を行う．この場合は，学習サンプルとテストサンプルが異なるためである．実験内容とそれに用いた実験セットの関係は以下の通りである．

実験 1: 最適な部分空間の次元数の調査
結節部分空間と正常部分空間の次元数をそれぞれ変化させたときの精度を Az 値を用いて比較し最適な次元数を決定する．

実験 2: 定形サンプル群についての識別精度の調査
テストに定形サンプル群を用いた場合 (実験セット#1) の精度評価を行う．

実験 3: 非定形サンプル群についての識別精度の調査
テストに非定形サンプル群を用いた場合 (実験セット#2∼#6) の精度評価を行う．

実験 4: 検出位置ずれに対する識別精度の調査
部分空間法を用いた認識で問題となる位置ずれに関して検出位置ずれ補正処理を行った際の精度評価を行う．

3.6 実験結果

3.6.1 実験結果 1:部分空間の最適な次元数

まず，学習段階で構築する部分空間の最適な次元数の決定を行った．これは，部分空間法による認識においては，次元数により認識精度が変化するため，最適な次元数を選択する必要があるからである．結節部分空間の次元数 (d_{PN}) を 1，3，5，10 次元，正常部分空間の次元数 (d_{NN}) を 5，10，15，20 次元と変化させ，そのときの Az 値が最大となる次元数の組み合わせを選択した．ここで Az 値とは，横軸を FP 率，縦軸を TP 率として ROC 曲線を求めた場合の，曲線右下部分の面積値 [105] である．図 3.14 は表 3.4 をグラフで表したものであり，横軸が正常部分空間の次元数，縦軸がその時の Az 値を表す．表 3.4 および図 3.14 に示す結果から，結節部分空間の次元数は 5 次元，正常部分空間の次元数は 10 次元に決定し，以降の実験ではこの次元数に固定した．なお，このときの累積寄与率は，結節部分空間が約 95%，正常部分空間が平均約 93%であった．

表 3.4 部分空間法で用いた次元数ごとの Az 値 (実験結果 1)

d_{PN} \ d_{NN}	5	10	15	20
1	0.964	0.973	0.978	0.973
3	0.959	0.973	0.971	0.965
5	0.957	0.981	0.980	0.974
10	0.902	0.963	0.978	0.974

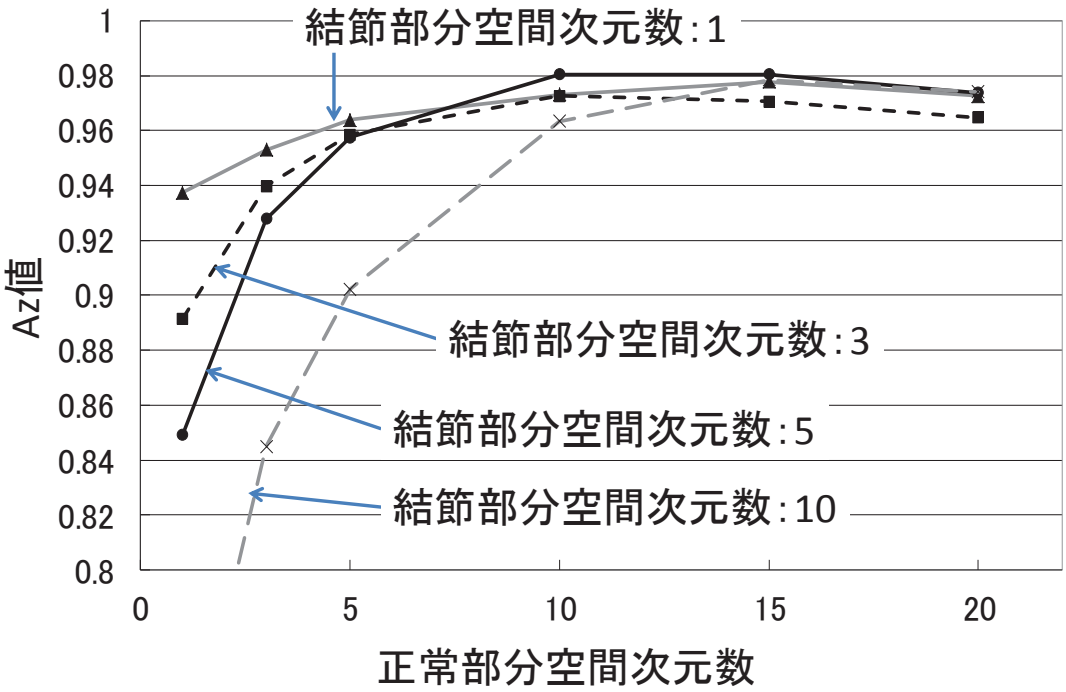

図 3.14 部分空間の次元数を変化させたときの Az 値の変化 (実験結果 1)

3.6.2 実験結果 2:定形サンプル群に対する認識実験結果

図 3.15 に，定形サンプル群 CN に対する実験結果を ROC 曲線で示す．この図は次節の実験結果も同時に表示しているが，図中の (a) が表 3.3 の実験セット#1 であり，CN に対する結果である．なお，図の横軸は FP 率，縦軸は TP 率である．この図において，例えば TP 率が 0.9 のとき，FP 率は約 0.03 であり，これを FP 数に直すと 1 スライスあたり約

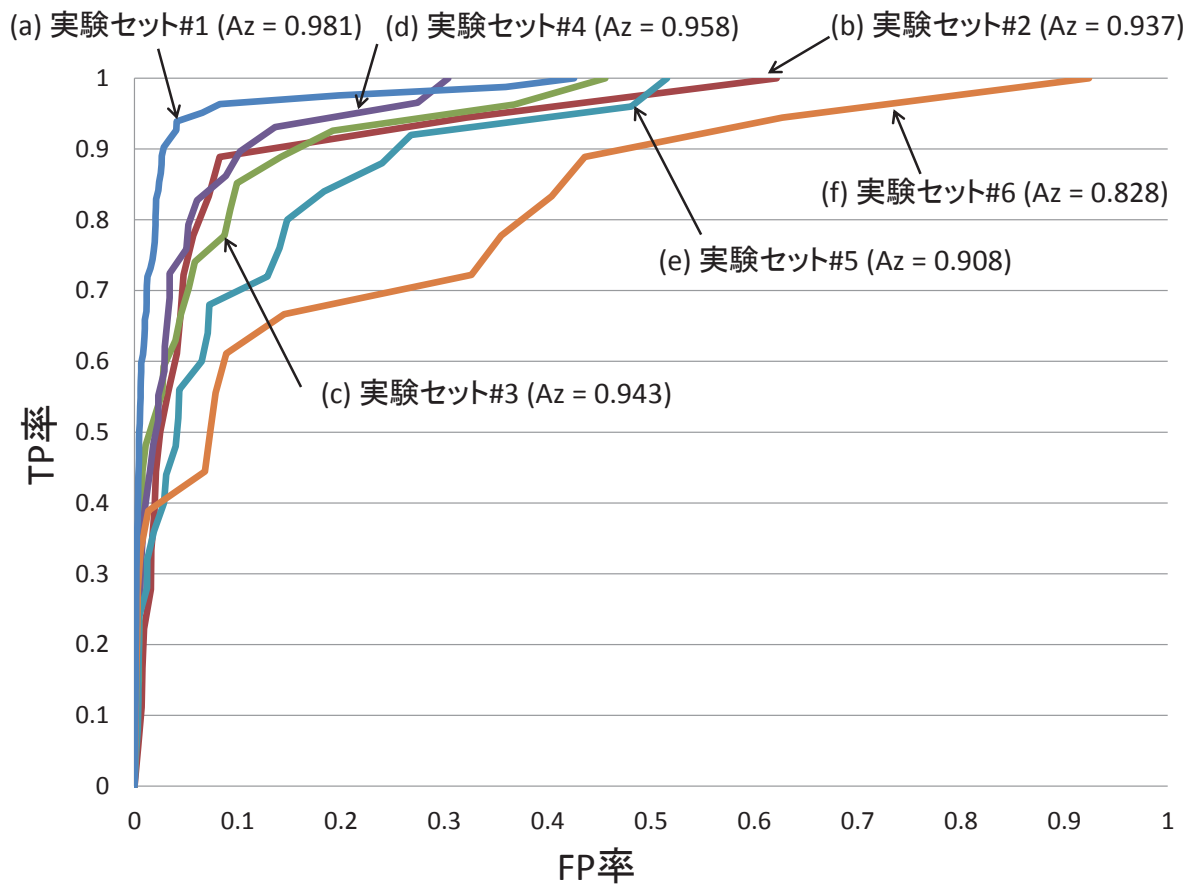

図 3.15　テストサンプルの違いによる精度比較 (実験結果 2，実験結果 3，実験セット #1～#6 の ROC 曲線)

0.9 個，またこの曲線の Az 値は 0.981 と良好な値であった．なお，この結果は次に述べる非定形サンプル群に対する結果より非常に良好である．

3.6.3　実験結果 3:非定形サンプル群に対する認識実験結果

結節陰影の形状や周辺組織の影響を評価するために，表 3.3 の実験セット #2～#6 の認識実験の結果を図 3.15 の (b)～(f) に示す．図から以下のことが読み取れる．

1. 結節の形状が不定形で，かつ胸壁の影響が顕著な IW 群 (図の (f)) で精度が最も低い
2. 結節の形状が不定形で，かつ血管陰影の影響が顕著な IB 群 (図の (e)) が 2 番目の精度低下要因になっている．

3. 一方，(1) 陰影形状が定形で，かつ胸壁の影響が顕著な CW 群 (図の (c))，(2) 陰影形状が定形で，かつ血管陰影の影響が顕著な CB 群 (図の (b))，および (3) 陰影形状が不定形で，かつ胸壁や血管陰影の影響が軽微な IN 群 (図の (d))，の 3 つのケースがほぼ同程度の精度低下要因となっていることがわかる．しかしながら，定形の CN 群に比べれば，当然ながらどのグループも精度が劣っている．

3.6.4 実験結果 4:検出位置ずれ補正処理に関する実験結果

文字認識や顔認識へ部分空間法を適用する場合の最大の弱点の 1 つとして，入力サンプルの位置ずれに弱いということがある．また，これについて，肺結節の認識手法においても位置ずれにより精度が低下することを実験的に確認している [97]．そこで，この点について結節認識ではどのような影響があるかについて検討を行った結果について述べる．なお，文献 [97] において，入力サンプルを人工的に ±3 *pixel* 位置移動させると結節陰影の検出感度が 30%程度低下し，数 *pixel* の位置ずれであってもその影響が大きいことが分かっている．そこで，認識時にテストサンプルの ROI 中心位置を 1∼3*pixel*，前後左右に移動させ，その中の最適な位置をとる検出位置修正処理を行う事により精度改善がなされるかを調べた．処理の手順とこの方法を採用した理由は下記の通りである．

1. ROI 中心位置を 1∼3*pixel* 前後左右に移動させた全サンプルを新規のテストサンプルと見なし，それぞれ独立に図 3.3(b) に示すテスト段階での類似度 γ_{PN} および γ_{NN} を求める (元々の位置を含め全 49 組)．

2. 上記 49 組の内，(1) 正常側類似度 γ_{NN}，結節側類似度 γ_{PN} 共に各部分空間との類似度が元位置より上昇し，(2) その中で異常度 γ_{PN}/γ_{NN} が最大となるものを最適な位置とする．これは，単純に 49 組の中の最大異常度を求めた場合，正常サンプルの異常度が中心からずれた位置で上昇するケースが増え，かえって精度が低下するためである．

結果を図 3.16 に示す．図中において横軸が各グループの Az 値であり，白色がもともとの位置，黒色が最適化により得られた位置での結果をそれぞれ示している．この図から明らかなように，位置ずれ補正処理によりほとんどの実験セットにおいて精度がむしろ低下す

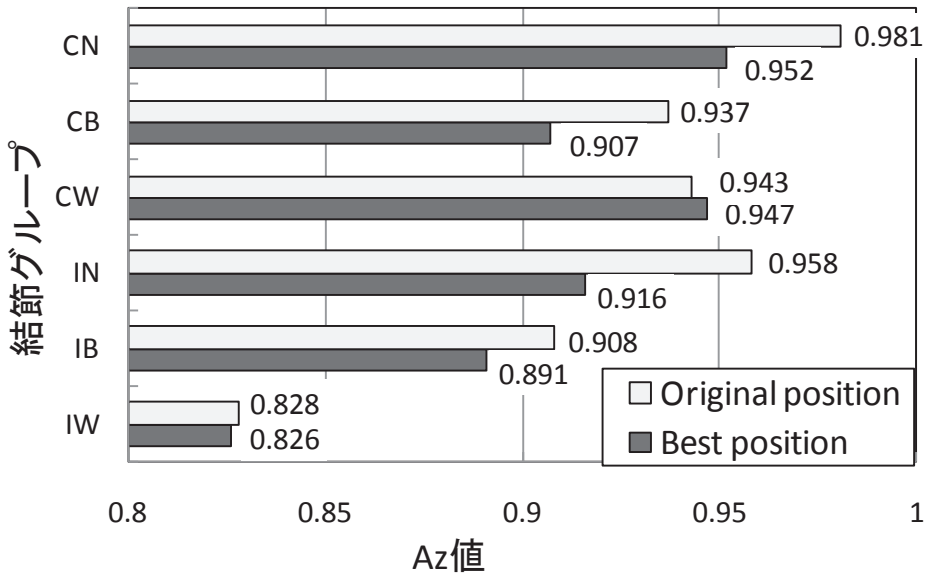

図 3.16 元の検出位置と検出位置修正処理後の Az 値の比較 (実験結果 4)

ることがわかった．ただし，例外は CW すなわち胸壁の影響が顕著なグループであり，わずかではあるが精度改善が見られた．

3.7 考察

3.7.1 定形，非定形サンプル群の精度検討

今回の実験では精度低下要因の分析を目的として，結節陰影を目視により 6 系統に分類し，その内，学習サンプルとしては性質の良い定形サンプル CN のみを用いて，非定形サンプル群の精度低下の程度を分析した．その結果，精度低下を起こす要因とその程度が明らかになったので，今後精度低下の著しいサンプル群を中心にしてアルゴリズムの改良を進める予定である．

問題点として，学習サンプルは本当に定形サンプルである CN だけで良いのか，それとも全サンプルを用いるべきか，という点がある．この点を明らかにするため，学習サンプルとして全結節を使用した追加実験を実施した．この時，(1) テストサンプルとして定

形サンプル CN を入力する場合と，(2) テストサンプルに全サンプルを入力する場合の 2 つのケースについて，いずれも Leave-one-out 法で実験した．結果を図 3.17 (b),(d) に示す．なお，この図には比較対象として，学習もテストも CN のみで行った (a)(図 3.15 の (a) と同じ曲線)，学習は CN で，テストは全サンプルで行った (c) も併記した．これらの結果から下記のことが考えられる．

1. テストサンプルとして全サンプルを適用する場合には，学習側が定形 (CN)(図の (c)) でも，全サンプル (ALL)(図中 (d)) でも，認識精度の差はほとんどない．すなわち今回対象としたサンプル群では，学習サンプルを単に増やしても必ずしも精度は向上せず，ある程度性質の良い CN だけを学習させれば十分であることが示唆された．

2. テストサンプルを CN のみに限定した場合については，学習にも CN のみを用いた方 (図中 (a)) が，全サンプルで学習した場合 (図中 (b)) よりも性能が良く，例えば TP 率を 0.9 とした場合で FP が半減した．この点からも，学習にはある程度性質の良い定形サンプルだけを用いた方が良いことが示唆された．

なお，筆者らの過去の研究では [21]，全結節サンプル側も主成分得点で 2 分割を繰り返すクラスタリング手法を用いて 3∼4 クラスタに分割した．これと同様の条件下で行った実験においても， 図 3.17(b)，(d) とほとんど差がないことを確認している．

3.7.2 検出位置ずれに関する検討

検出位置ずれの補正処理を行うと，むしろ精度はやや低下するという予想外の結果が得られた．この点については以下のように考察した．

まず，実験セット#1 における位置ずれ補正処理を追加する前と後での異常度の分布を図 3.18 に示す．図のように，結節サンプルの異常度はさほど変化していないのに対して，正常サンプルの異常度は右に移動し結節分布に近づいている．なお，正常サンプル (FP) の個数は結節サンプル (TP) の約 800 倍と桁違いに多く，図の分布の縦軸目盛りはそれぞれ変えて表示している．このように正常サンプル (FP) 側の分布が移動することが精度低下を起こす最大原因と考えられ，本実験のケースでは位置ずれ補正が有効に機能しないことがわかる．

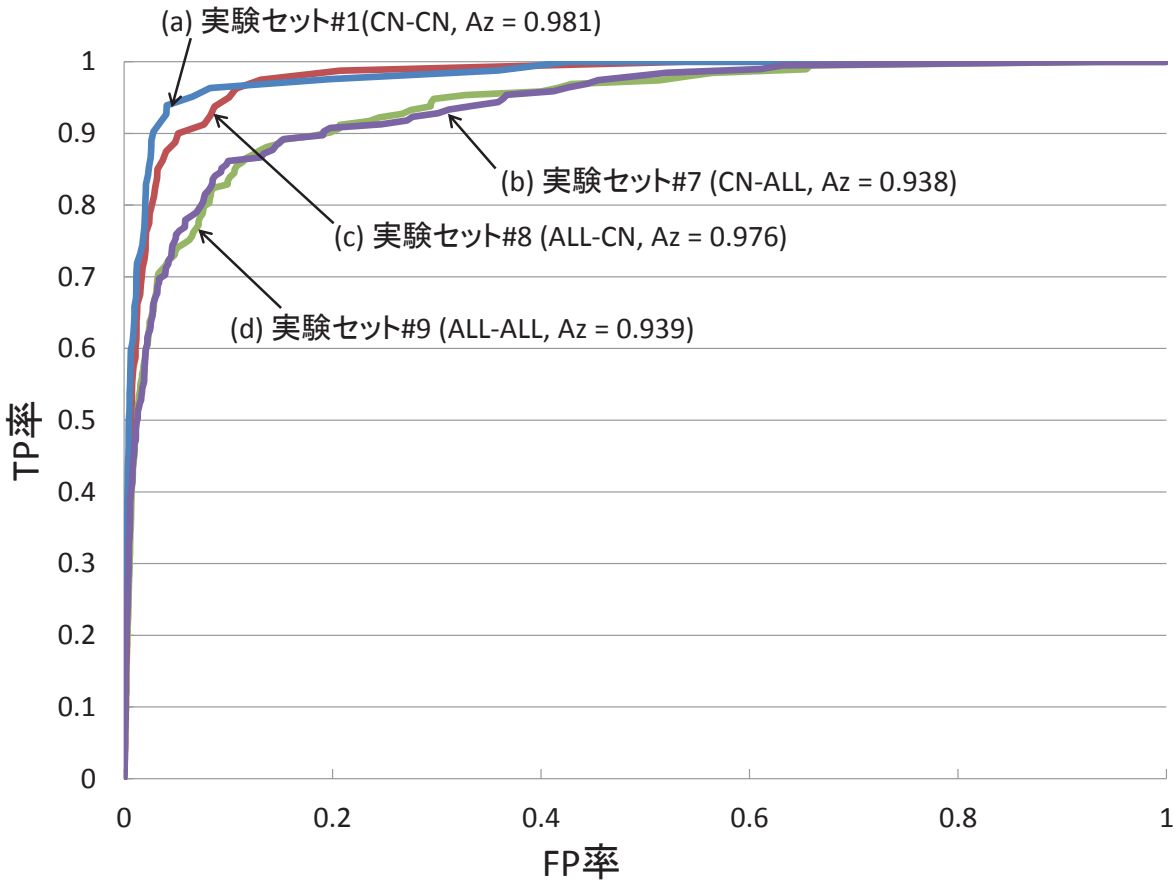

図 3.17 学習サンプルの違いによる精度比較 (実験セット#1，および，#7～#9 の ROC 曲線)

その一方で，結節サンプルの異常度がさほど変化しなかったのは，本論文において 1 次検出処理で採用した VNQ フィルタの位置検出精度が良く，検出位置ずれが軽微であったためと考えられる．代表例として定形サンプル群 CN と，胸壁の影響が顕著なサンプル群の 1 つ CW について，VNQ フィルタで検出された陰影の中心点，即ち ROI の中心位置の検出精度を目視により計測した．その結果を，図 3.19 に示す．図の横軸の数値 1 は位置ずれが 1 画素以内，4 は 4 画素以上を意味し，縦軸は該当する結節サンプル数である．この結果，CN 群に対しては VNQ フィルタの中心位置検出精度は高く，中心位置が ±1 画素以内に収まっている確率が 74%であり，また ±3 画素以上離れるものは 8%とわずかであることがわかった．したがって，このサンプル群では，位置ずれ補正処理の必要性はさほど高くないと言える．一方，図 3.16 で位置ずれ補正効果がわずかにあった CW 群では，

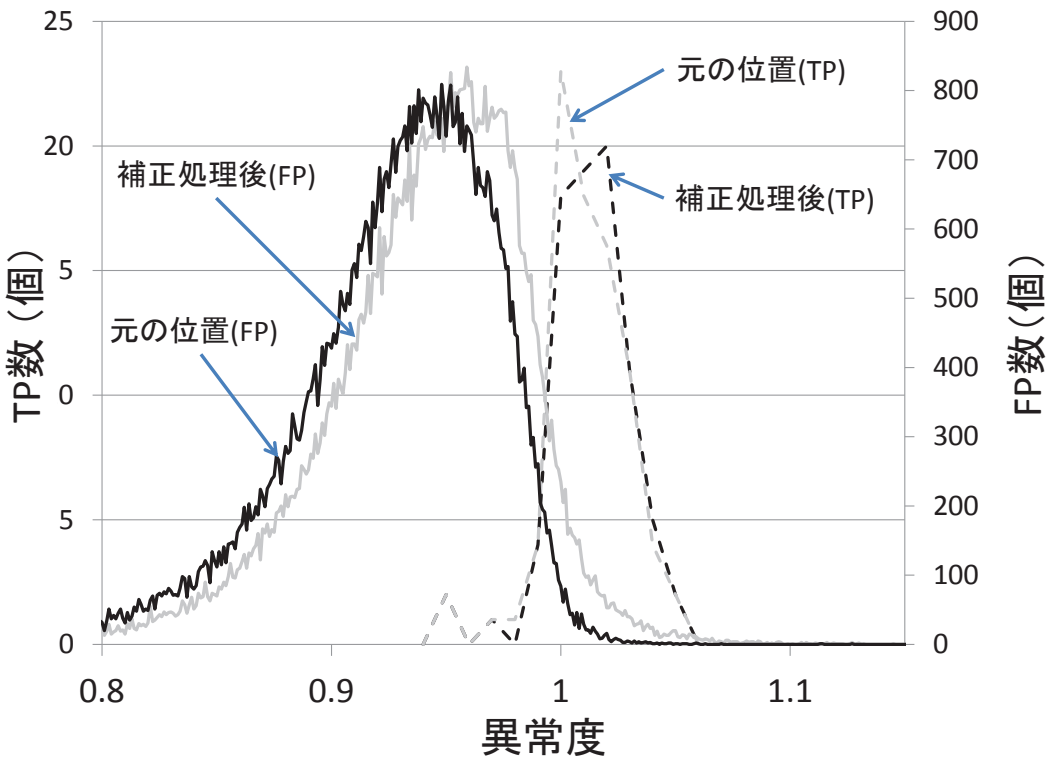

図 3.18 元の検出位置と検出位置修正処理後での異常度分布の比較

図 3.19 の CW で示すように定形サンプル群 CN より位置ずれの度合いが相対的に大きくなっており，この効果が結果に影響したと考えられる．このことから，胸壁近傍の処理では位置ずれ補正を行うなど，肺野の部位によって処理形態を変更するなどの工夫が必要と考えられる．

3.8 まとめ

本章では，部分空間法を用いた胸部 X 線 CT 像からの肺結節認識において，肺結節の形状，ROI 内に存在する周辺組織の影響，および ROI 検出位置のずれ等が認識精度に与える影響の調査を行った．得られた結論は以下の通りである．

1. 形状が類円形で，かつ関心領域内に肺血管や胸壁など他の組織の影響が軽微なサンプル群 (CN) に対して，TP 率が 0.9 のとき，FP 数が 1 スライスあたり約 0.9 個，すなわち，1 例あたり約 40 個程度と高い精度が得られた．

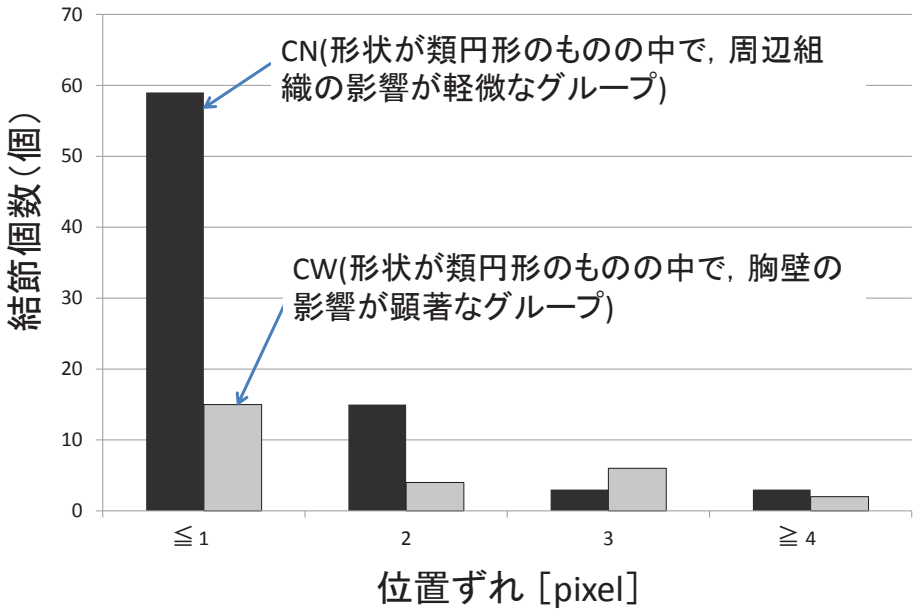

図 3.19 グループ CN と CW における肺結節の検出位置ずれ量と個数の分布

2. 陰影形状が不定形で，かつ胸壁の影響が顕著なサンプル群 (IW) で最も精度が低下している．

3. 陰影形状が不定形で，かつ血管陰影の影響が顕著なサンプル群 (IB) が 2 番目の精度低下要因になっている．

4. (1) 陰影形状が定形で，かつ胸壁の影響が顕著な群 (CW)，(2) 陰影形状が定形で，かつ血管陰影の影響が顕著な群 (CB)，および (3) 陰影形状が不定形で，かつ胸壁や血管陰影の影響が軽微なサンプル群 (IN)，の 3 つのグループはほぼ同程度の精度低下要因となっている．

5. 今回対象としたサンプル群では，部分空間法に適用する学習サンプルとしては，ある程度定形のサンプル群だけを用いれば十分であり，それ以上のサンプルを追加しても大幅な精度向上は期待できないことが示唆された．

6. VNQ フィルタによる ROI 位置検出法を用いた本研究対象では，ROI 検出位置のずれ

に対する補正処理に効果はないことが判明した．すなわち，部分空間法は位置ずれに弱いという懸念は本研究には当てはまらなかった．

以上の結果を踏まえて，今後，認識精度のさらなる改善に努める予定である．

1.3 節において述べた問題について，肺結節の形状による精度への影響と周辺の構造物による影響は，上記 4 番にある通りほぼ同程度の精度低下要因となっていることが分かった．しかし，この 2 つの問題が重なった場合，上記 2 番と 3 番にある通り最も精度低下を引き起こす原因であった．さらに，肺結節に似た FP による精度低下に関しては，今回正常サンプルによる精度低下に関して解析していないため今後検討する必要がある．

また，今回の結果は，VNQ フィルタにより検出された ROI についての実験から得られたものであるが，これは，1 次検出に別の手法を用いた場合でも同様だと考えられる．肺結節の ROI については，VNQ フィルタにより検出されたものであるが，目視によりあらかじめ分類しているため，ROI 内の肺結節と周辺の構造物の関係は VNQ フィルタの結果に依存したものではないと考えられるためである．正常側のサンプルに関しても主成分得点を用いたクラスタリングにより ROI 内の血管などの構造物の形状に基づいて分類されており，こちらについても VNQ フィルタに特異な結果ではないと考えられる．そのため，今回の精度低下要因の分析は，他の検出処理を用いた場合でも同様の結果が得られると考えられる．

このことから，特に胸壁近傍陰影における著しい精度低下が明らかになったため，胸壁の影響を低減する方法の開発，またはこの領域に対しては全く別の認識手法を併用するなどにより精度改善することが考えられる．同時に，今回は位置ずれ補正効果の検証を行ったが，回転の影響についての検討も今後の課題である．

また，別の精度向上アプローチとして，複数の識別手法の統合がある．例えば，文献 [106] のように，本章で述べた部分空間法を用いた識別手法と共に，同じく VNQ フィルタを一次検出に用いている，発見的特徴量を用いた手法 [107] やモデルベースの手法 [108] などの識別結果を統合することで最終的な精度を向上させる方法である．このように異なる識別方法を統合する際に，本手法で確認したような精度低下要因に基づいた情報から各手法に重みを設けるなどの検討も考えられる．

第4章　局所濃淡構造解析を用いた3次元腹部X線CT像からの腫大リンパ節検出

本章では，局所濃淡構造解析である塊状構造強調処理を用いた，3 次元腹部 X 線 CT 像からの腫大リンパ節検出について述べる．腫大リンパ節とそれ以外の濃淡構造の違いを利用して塊状構造強調処理の改良を行うことで，1 次検出段階での偽陽性 (False Positive; FP) の発生を抑制し，同時に，分類段階において特徴量解析による識別の際に，識別性能の高い識別器であるサポートベクタマシン (Support Vector Machine; SVM) を利用することで FP 削減を試みた．結果として FP を削減することに成功し，検出精度を向上させることができた．

4.1　はじめに

本章では，腹部 X 線 CT 像からの腫大リンパ節の自動検出について述べる．第 1 章で述べたように，胃がんや大腸がんを診断・治療する際には，腫瘍そのものの進展，すなわち，どの組織までがん細胞が広がっているか，および，がん細胞の転移について，リンパ節の診断が基準として用いられている．そのため，腫大リンパ節の検出は非常に重要であるが，検出し診断することは医師にとって大変な作業となる．そこで，詳細な形態情報を撮影可能な CT 像を用いた，腫大リンパ節の検出，およびセグメンテーションに関する手法が多数開発されている．

CT 画像からの腫大リンパ節の検出手法として，縦隔リンパ節の検出に関しては，2 次元スライス上の特徴を用いて検出する手法 [109] や，複数時相の CT 像からの特徴を組み合わせて検出する手法 [110]，確率アトラスとフィルタ抽出処理を組み合わせた手法 [111]，事前確率を用いた手法 [112] などがある．これらの手法では，縦隔リンパ節が存在する

位置が大きく変わることが少ないことを利用し，その位置情報を用いた検出を行なっている．しかし，本章で対象とする腹部リンパ節は，患者の姿勢などの要因によりリンパ節の位置が容易に変化するため，位置情報を用いた手法の適用が困難である．

また，頸部リンパ節をモデルベースの物体認識手法により検出する手法 [113] も提案されている．この手法では，リンパ節の濃度値分布を画像データベースから算出し，大まかな検出を行なっている．しかし，腹部領域のように様々な形状・濃淡構造を持つ組織が混在している領域では，似たような濃度分布や形状の領域が多数存在するため適用は困難である．

腹部リンパ節について，最小方向差分フィルタ [114] により検出する手法 [115] やテンプレートマッチングにより検出する手法 [116]，および，直径 10*mm* 以上の腋窩リンパ節や腹部リンパ節に対し 3 次元 Haar-like 特徴や勾配情報，セグメンテーション結果の情報を用いる手法 [117] も提案されている．腹部リンパ節の多くは周辺の他の領域と連結しており，最小方向差分フィルタだけでは検出が難しく，また，様々な大きさのものが存在するため，テンプレートマッチングによる手法では，必要なテンプレートが膨大になり，同様に検出は困難である．また，3 次元 Haar-like 特徴を用いる手法は，高い精度で検出可能であるが，対象としているリンパ節の大きさが直径 10*mm* 以上と比較的大きなリンパ節を対象としているものである．本章で対象とするリンパ節は直径 5*mm* 以上であり，このように比較的小さなリンパ節を検出することで，より正確な診断・治療支援が行えると考える．

別のアプローチとして，CT 画像だけでなく機能情報である PET 像も用いることで腹部リンパ節および鼠径リンパ節を検出する手法 [118, 119] も提案されている．これらの手法で用いられる PET 画像は転移があるかどうかの判定は容易に行えるものの，解像度が低く，詳細な存在位置を検出することは困難である．そのため，詳細な位置を把握するために CT 像などの形態画像と組み合わせる必要がある．しかし，複数のモダリティを用いることにより，患者の負担や診断の負担の増加の可能性がある．そこで，本論文では，CT 像のみから腫大リンパ節の検出を行う．

これらの手法に対し，本章では，腫大リンパ節が塊状構造であると仮定し，CT 像上の各画素における局所的な濃淡構造の推定 · 分類に基づく方法によって，腫大リンパ節を検出する手法を提案する．これは，1.3.1 節でも述べたように，腫大リンパ節は，図 4.1 に

示すように．腫大リンパ節はその中心部に近づくほど濃度値が高くなり，同時に球または楕円体に近い形状で観察されることを利用したものである．同時に，局所的な濃淡構造に着目することで，腫大リンパ節そのものの形状が多少球から離れていても検出を可能とするためである．図 4.1 において，右側上段が直径 5*mm* 程度，右側下段が直径 10*mm* と 15*mm* の腫大リンパ節である．

4.2 局所濃淡構造を用いたリンパ節抽出手法

リンパ節抽出処理は，平滑化などの前処理，塊状構造強調処理による 1 次検出，検出した初期候補領域からリンパ節候補領域を抽出するための領域の補正処理，および，その候補領域から FP を削減する FP 削減処理から構成される．以下，それぞれについて述べる．

4.2.1 前処理

前処理では，解像度の変更，平滑化および処理対象領域の抽出を行う．まず，直径 10*mm* 以上の大きなリンパ節を対象とした検出処理において使用する画像について，前処理とし

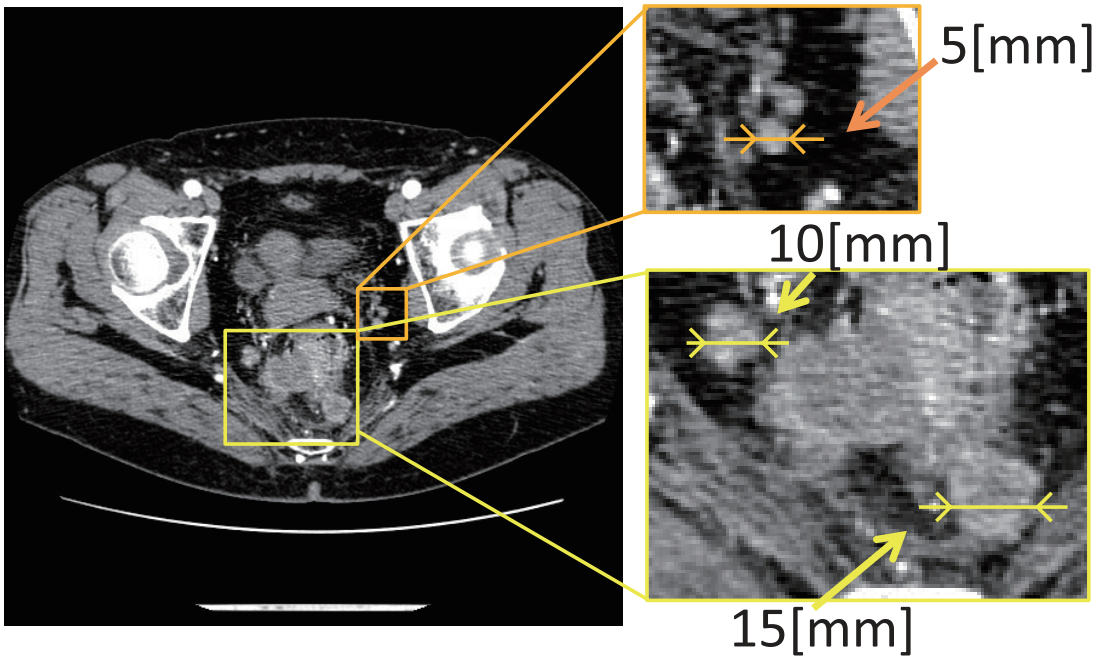

図 4.1 腹部腫大リンパ節の例 (矢印で指示)

て解像度の変更を行う．これは，検出対象のサイズが大きくなると処理範囲が増大するため，計算時間が大幅に増加するためである．そのため，解像度を各軸について 2 分の 1 に調整する．このとき，解像度の変更による検出領域に変化はないことは，実験により確認している [120]．次に，局所濃淡構造解析のための前処理として，ガウシアンフィルタによる平滑化を行う．

平滑化後の画像から処理対象領域の抽出を行う．まず，空気や骨といったあきらかに濃度値の異なる領域，および，自動抽出した血管領域 [121, 122] などを処理対象領域から除外する．同時に，腹部 CT 像全体の濃度値分布を EM アルゴリズム [123] により推定し，脂肪領域などの領域も同じく除外する．残った領域を腫大リンパ節検出のための処理対象領域として使用する．また，このとき，CT 像の撮影条件などの影響を低減するため，濃度値の正規化を行う．以降の処理は，この前処理結果画像を用いて行う．

4.2.2 塊状構造強調処理による初期リンパ節候補領域の検出

4.2.2.1 塊状構造強調処理による腫大リンパ節領域の強調

初期リンパ節候補領域を，CT 像上の各画素におけるヘッセ行列の固有値を用いた局所濃淡構造解析により検出する．そのためにまず，塊状構造強調処理により腫大リンパ節である塊状構造の強調を行う．このとき，ヘッセ行列は近傍領域の濃度値の 4 次超曲面への近似 [124] から算出する．平滑化を行った入力 CT 画像 $\mathbf{F}$ 上の各画素 (i, j, k) において，局所領域 $N(i, j, k)$ の濃淡構造を多項式により 4 次超曲面

$$\begin{aligned} \phi(x, y, z; \mathbf{a}) &= a_1 x^2 + a_2 y^2 + a_3 z^2 \\ &+ a_4 xy + a_5 yz + a_6 zx + a_7 x + a_8 y + a_9 z + a_{10} \end{aligned} \tag{4.1}$$

と近似する．ここで，$\mathbf{a}$ は係数である．このとき，CT 像の濃度値 $\mathbf{F}$ と近似した超曲面の最小二乗誤差 $\epsilon_{i,j,k}$ を，

$$\epsilon_{i,j,k} = \sum_{p,q,r,\in N(i,j,k)} \{\mathbf{F}_{i,j,k} - \phi(p, q, r; \mathbf{a})\}^2 \tag{4.2}$$

のように求める．ここで，(p,q,r) は局所領域 $N(i,j,k)$ 内の画素である．最適な最小二乗誤差 $\epsilon_{i,j,k}$ は，

$$\frac{\partial \epsilon_{i,j,k}}{\partial a_m} = -2\frac{\partial \phi}{\partial a_m} \sum_{p,q,r,\in N(i,j,k)} \{\mathbf{F}_{i,j,k} - \phi(p,q,r;\mathbf{a})\} = 0 \tag{4.3}$$

を満たす．ここで，$m = 1,2,3,...,10$ である．次に，各 m の値について，式 (4.3) を変形し，ヘッセ行列 $\mathbf{H}$ の各要素を算出し，

$$H = \begin{bmatrix} \frac{\partial^2\phi}{\partial x^2}|_{(i,j,k)} & \frac{\partial^2\phi}{\partial x\partial y}|_{(i,j,k)} & \frac{\partial^2\phi}{\partial x\partial z}|_{(i,j,k)} \\ \frac{\partial^2\phi}{\partial y\partial x}|_{(i,j,k)} & \frac{\partial^2\phi}{\partial y^2}|_{(i,j,k)} & \frac{\partial^2\phi}{\partial y\partial z}|_{(i,j,k)} \\ \frac{\partial^2\phi}{\partial z\partial x}|_{(i,j,k)} & \frac{\partial^2\phi}{\partial z\partial y}|_{(i,j,k)} & \frac{\partial^2\phi}{\partial z^2}|_{(i,j,k)} \end{bmatrix} \tag{4.4}$$

として得る．このヘッセ行列の固有値 λ_1， λ_2， $\lambda_3(\lambda_1 \geq \lambda_2 \geq \lambda_3)$ とそれぞれに対応する固有ベクトル $\mathbf{e}_1$，$\mathbf{e}_2$，$\mathbf{e}_3$ を算出し，得られた固有値の大小関係を用いて塊状構造のみを次式を用いて強調する．

文献 [125] の式より，ある画素 $\mathbf{p}$ における塊状構造強調画像 $\mathbf{G}_B$ の濃度値 $\mathbf{G}_B(\mathbf{p})$ を，

$$\mathbf{G}_{\mathbf{B}_\sigma}(\mathbf{p}) = \begin{cases} |\lambda_{\sigma 3}| \cdot (\frac{\lambda_{\sigma 2}}{\lambda_{\sigma 3}})^\gamma \cdot (\frac{\lambda_{\sigma 1}}{\lambda_{\sigma 2}})^\gamma, & \lambda_{\sigma 3} \leq \lambda_{\sigma 2} \leq \lambda_{\sigma 1} < 0 \\ 0, & otherwise, \end{cases} \tag{4.5}$$

として求める．式中の γ は，強調度合を制御するパラメータである．また，様々な大きさのリンパ節の検出を行うため，ヘッセ行列の算出を行う局所領域の大きさを制御するパラメータとして σ を定義する．これにより，直径 5*mm* 以上の様々な大きさのリンパ節を検出可能なように複数の σ を用いて塊状構造強調処理を行う．

一般的には，各サイズにおける強調結果の最大値をとることで各強調結果を統合し，マルチスケールでの強調が行われる．しかし，対象とする腫大リンパ節と隣接して臓器などが存在する場合に，2 つの領域を一つの大きな構造物として強調してしまい，その中心，すなわち，リンパ節と隣接する正常構造の間の領域を誤って強調することがある．このとき，検出される領域が対象とするリンパ節から外れて，隣接する構造物との間の領域となり，正しくリンパ節が検出できなくなる．そのため，本論文では，各サイズにおける強調結果を統合することなく，各強調結果から初期リンパ節候補領域を得る．

また，強調処理の中で，算出に使用する固有値は濃度値の変化が大きな部分，すなわちコントラストの大きな領域でその絶対値が高くなる傾向があり，塊状構造強調処理においてそのような部分を誤って強調する場合がある．これは，ヘッセ行列の最小固有値

表 4.1 固有値の組み合わせと濃淡構造パターンの関係 (文献 [126] 参照)

固有値			濃淡構造パターン
λ_1	λ_2	λ_3	
低	低	高 −	面状 (明)
低	低	高 +	面状 (暗)
低	高 −	高 −	線状 (明)
低	高 +	高 +	線状 (暗)
高 −	高 −	高 −	塊状 (明)
高 +	高 +	高 +	塊状 (暗)

$\lambda_{\sigma 3}$ は，濃淡構造が線状や面状の場合に固有値の絶対値が大きくなることが知られている [125, 126]．具体的な固有値の組み合わせの表を文献 [126] を参考に表 4.1 で表し，そのときの濃淡構造に応じた固有ベクトルの向きを文献 [125] を参考に図 4.2 に示す．表 4.1 において，高低，が各固有値の値の大きさ，$+-$ がその符号を示す．また，濃淡構造パターンにおいて，括弧内の明は中心に向かって濃度値が高くなる構造，暗が逆に中心に向かって濃度値が低くなる構造であることを示す．例えば本章で対象とする塊状構造は上から 5 行目の組み合わせであり，各固有値は負の高い値を持つ．図 4.2 において，各固有ベクトルは固有値に対応しており，表 4.1 とも対応している．例えば，血管のような中心に向かって濃度値が高くなる線状構造であれば，表 4.1 の上から 3 行目のように，λ_1 は低い値を持ち，λ_2 と λ_3 は負の高い値を持っている．これは，図 4.2 の線状構造の例において，λ_1 に対応する固有ベクトル $\mathbf{e}_1$ は濃淡変化が少ない方向であり，$\mathbf{e}_2$，$\mathbf{e}_3$ は濃淡変化が大きな方向である．このように，固有値の組み合わせから濃淡構造の推定を行うことができる．

ここで示したような濃淡構造に関わらず濃度差の大きな領域では，固有値の絶対値が大きくなり，結果として塊状構造強調処理の出力も大きくなる．これが検出段階での FP の原因となり，全体的な精度低下の原因となる．そこで，本論文では，固有値の制限により塊状構造強調処理の改良することで，検出段階での FP の発生を抑制する．

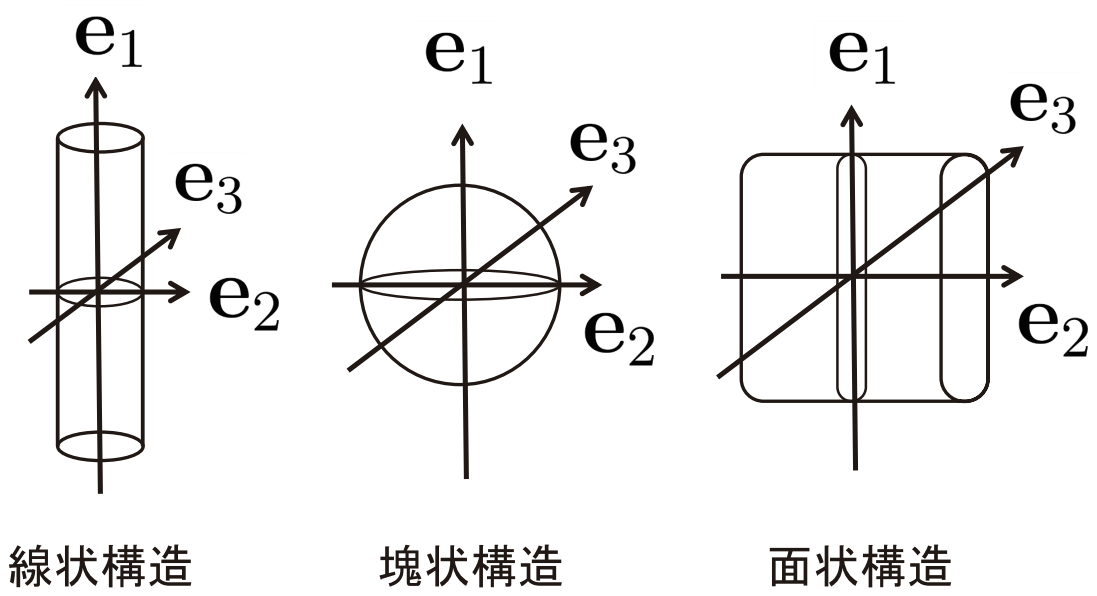

図 4.2 濃淡構造による固有ベクトルの向き (文献 [125] 参照)

4.2.2.2 固有値の制限による塊状構造強調処理の改良

塊状構造強調処理の改良について，まず，前提条件として濃淡構造に関わらず濃度差の大きな領域でも固有値の絶対値が大きくなることを，人工図形に対する実験結果 (図 4.3) を用いて示す.

図 4.3(a) に，上から半径 5*mm* の球，半径 25*mm* の半球，半径 5*mm* の円柱を組み合わせた分岐構造，半径 5*mm* の円柱，厚さ 10*mm* の直方体の人工図形の画像を示す．これらの図形に対して，σ=1.0*mm* のガウス平滑化処理が施されている．また，各人工図形において左から右へ背景と中心部分の濃度差が 200，400，600 となるように設定した.

各人工図形は，それぞれ上から腫大リンパ節，臓器など大きな構造物の一部，分岐を持つ血管，分岐のない血管，消化管の壁のような面状の構造物を想定したものである．図 4.3(b) は図 4.3(a) をボリュームレンダリングにより 3 次元的に表示したもの，同 (c) は (a) のヘッセ行列の固有値（$\lambda_{\sigma 3}$，$\sigma = 5.00$）の絶対値を画像化したものである．図 4.3(d) に式 (4.5) による塊状構造強調処理の結果，図 4.3(e) に後述する改良後の塊状構造強調処理の結果をそれぞれ示す．値の高低をグレイスケールにて表現している (値が高い領域で白色)．ウィンドウレベルなどの表示条件はそれぞれ視認しやすいように設定している．ただし，図 4.3(d)，(e) においては，比較可能とするために同じ表示条件である．図 4.3(c)

に示すように固有値 $\lambda_{\sigma 3}$ は濃淡構造が線状や面状構造の場合，および，周囲との濃度差が大きい場合に値が大きくなる傾向にあることがわかる．その結果，図 4.3(d) に示すように，式による塊状構造強調処理では，上から 2 段目にある大きな半球や 3，4 段目の円柱の先端部分のように濃淡構造の一部が塊状構造を呈し，同時に周辺との濃度差が大きい場合にも強調されることが分かる．

次に，実際の CT 像について，図 4.4(a) に元の CT 像，(b) に固有値（$\lambda_{\sigma 3}$，$\sigma = 5.00$）を画像化したものを示す．また，図中において，スライス像の右上に矢印で示す腫大リンパ節，右下に脾臓の一部をそれぞれ拡大した図を示す．図 4.4(b) から実際に固有値 λ_3 を画像化したものと比較すると，人工図形の場合と同様に対象とする腫大リンパ節よりも臓器や血管といった他の構造物の部分で固有値の絶対値が大きくなっていることがわかる．

一方で，本論文で対象とする腫大リンパ節は，脂肪領域に囲まれている，または，臓器や血管などが隣接しているため周囲との濃度差が比較的小さいため，最小固有値の絶対値が比較的小さくなる．図に示すようにリンパ節領域よりも臓器の辺縁部分や空気領域との境界のようなコントラストの大きな部分で固有値が大きくなっている．

このことを利用して，あらかじめ最小固有値の絶対値が大きな領域を対象範囲から除外する処理を追加して塊状構造強調処理を改良し，FP の発生を抑制する．改良した塊状構造強調処理結果により得られる初期リンパ節候補領域 $\mathbf{C}_{\mathbf{B}_\sigma}$ は，式 (4.5) の強調結果 $\mathbf{G}_{\mathbf{B}_\sigma}$ に基づいて，

$$\mathbf{C}_{\mathbf{B}_\sigma}\{\mathbf{p}\} = \begin{cases} 1, & \|\lambda_{\sigma 3}\| < T_\sigma \wedge T_{B_\sigma} < \mathbf{G}_{\mathbf{B}_\sigma}\{\mathbf{p}\} \\ 0, & otherwise, \end{cases} \tag{4.6}$$

のように固有値 $\lambda_{\sigma 3}$ の絶対値がしきい値 T_σ 未満の領域，かつ，強調結果に対するしきい値 T_{B_σ} を越える領域のみを検出する．これによって，前述のようにコントラストの高い領域や線や膜のような局所濃淡構造を持つ領域では絶対値が大きくなる $\lambda_{\sigma 3}$ の特性を利用して，そのような領域の検出を行わないことで FP を削減する．

なお，本論文では，リンパ節とそれ以外の塊状または一部分が塊状である領域を分けるための固有値へのしきい値 T_σ，および，各 σ の強調結果画像に対してのしきい値 T_{B_σ} は実験的に決定する．



図 4.3 人工画像を用いた塊状構造強調処理の改良の前後での比較 ((a) 人工画像の原画像, (b)(a) のボリュームレンダリング表示, (c)λ_3 の値を画像化, (d) 改良前の塊状構造強調処理の結果, (e) 改良後の塊状構造強調処理の結果)

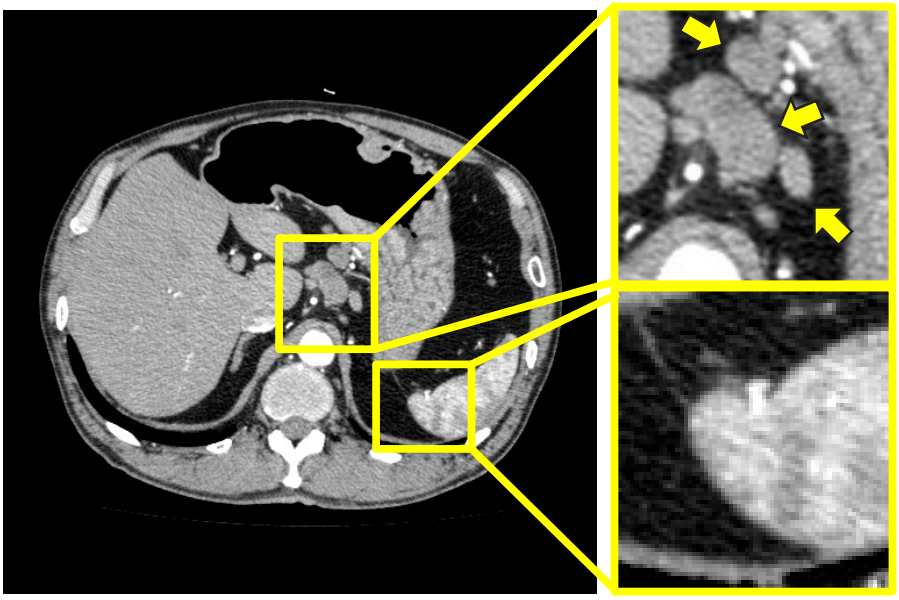

(a) 元の CT 像での腫大リンパ節 (右上：腫大リンパ節，右下：脾臓の一部)

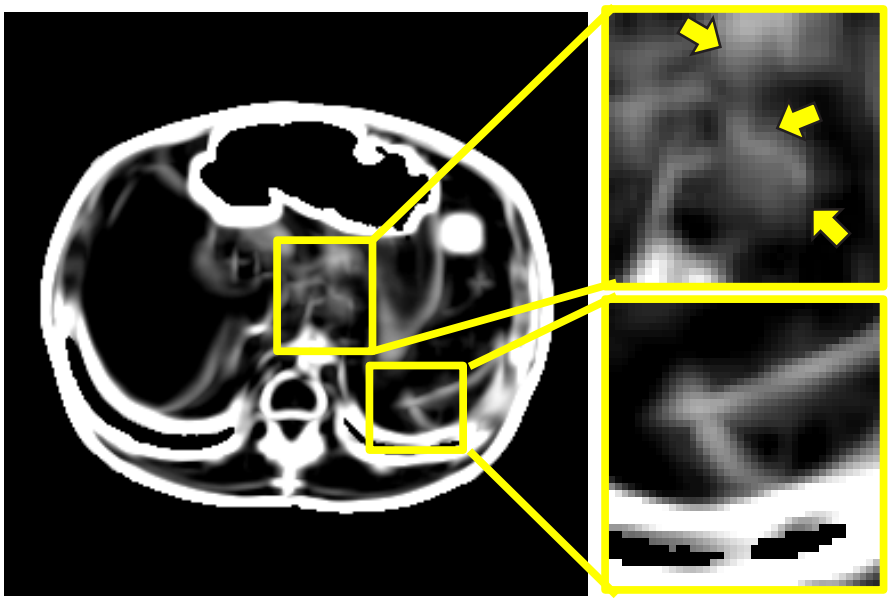

(b) λ_3 画像 (右上：腫大リンパ節，右下：脾臓の一部)

図 4.4 元の CT 像と λ_3 画像における腫大リンパ節と正常構造 ((a) 元の CT 像での腫大リンパ節，(b) λ_3 画像，(a)(b) において，右上段が腫大リンパ節，右下段が脾臓の一部の拡大図)

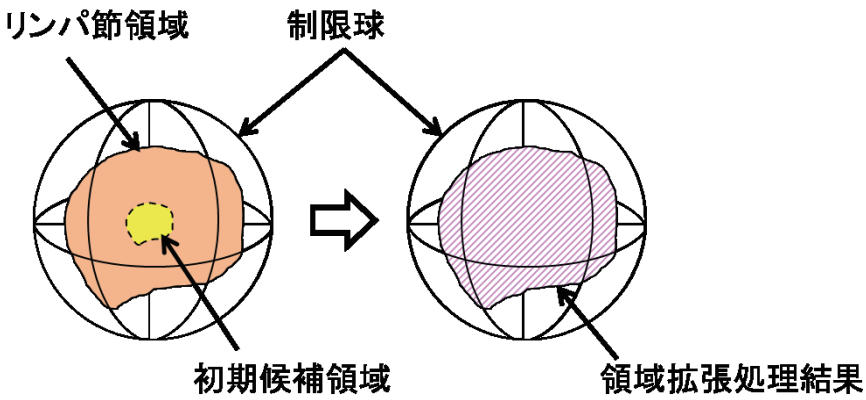

(a) リンパ節領域の抽出例

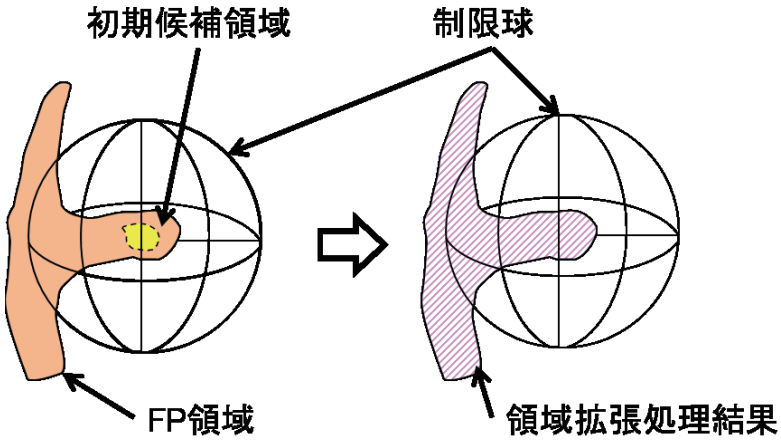

(b) FP 領域の抽出例

図 4.5 領域拡張処理の概念図 ((a) リンパ節領域の抽出例，(b)FP 領域の抽出例)

4.3 FP 削減処理

FP 削減処理は，領域拡張処理による領域の補正と特徴量解析に基づく識別処理からなる．以下に，それぞれを説明する．

4.3.1 領域拡張処理によるリンパ節領域の抽出

塊状構造強調処理により検出される初期リンパ節候補領域は，CT 像上のリンパ節領域全体を抽出できていない．そのため，初期抽出領域を基にした領域拡張処理により，リンパ節領域全体を抽出する．

まず，初期リンパ節領域の各画素をシード点として領域拡張処理により抽出を行う．ただし，シード点を中心に直径 $L_\sigma = L \times \sigma mm$ の球を越える場合には，得られた領域を拡張失敗として除外する．σ は，シード点として用いた画素の検出に用いた塊状構造強調のサイズである．これは，検出の際に対象とするリンパ節のサイズをパラメータ σ としてあらかじめ設定していることを利用し，周辺領域を誤ってリンパ節候補領域に含めて抽出することを抑制するためである．

図 4.5 に領域拡張処理の模式図を示す．図 (a) がリンパ節における抽出，(b) が周辺領域と連結している FP 領域の例である．図中において，黄色の領域がシード点として用いられる塊状構造強調処理により得られた初期リンパ節候補領域，オレンジ色の領域が候補領域に連結している領域，ピンク色の領域が領域拡張処理で得られる領域をそれぞれ示す．また，初期リンパ節候補領域を中心として前述の制限球を設定し，図 (b) のようにこれを越えて領域拡張が行われた場合はその領域と初期リンパ節候補領域を FP として削減する．

最終的にシード点ごとに得られた領域を，リンパ節候補領域として扱い，候補領域間で互いに体積の 9 割以上重なる場合のみ，一つの領域に統合する．

4.3.2 抽出領域の特徴量に基づく FP 削減

得られた各リンパ節候補領域ごとに特徴量を求め，それを用いて FP 削減を行う．まず，リンパ節候補領域ごとに特徴量の算出を行う．使用する特徴量を表 4.2 に示す．特徴量は候補領域の形状特徴量 (16 個)，濃度値特徴量 (9 個)，候補領域の長軸と短軸上の濃度値 (10 個)，および，候補領域の周辺の特徴量 (52 個) の合計 87 個である．

各リンパ節候補領域について，得られた特徴量を用いて各サイズごとにリンパ節である真陽性 (True Positive; TP) の領域と FP の領域を分類する識別器を構築し，FP に分類された領域を削減する．本論文では，従来使用していたマハラノビス距離を用いた識別器に代えて，SVM を用いた識別器を用いることで精度向上を図る．

4.3.2.1 SVM による識別

識別精度の高い識別器として知られる SVM を用いて識別を行う．本論文では，SVM の実装として文献 [127] に示される LIBSVM を利用した．SVM の識別についての概念図を

表 4.2 腫大リンパ節検出における FP 削減処理に使用した特徴量の詳細

特徴量の種類	特徴量
形状特徴量 (16 個)	(1) V_C と SA_C の比, (2) 内接球の表面積と SA_C の比, (3) 球形度, (4) 内接球形度, (5) 外接球形度, (6) 長径と短径の長さの比, (7) 長径の長さ, (8) 短径の長さ, (9) BB の頭尾方向の軸の中点での断面積, (10) BB の腹背方向の軸の中点での断面積, (11) BB の左右方向の軸の中点での断面積, (12) BB の角の点と中心点の間の距離, (13) SA_C と S_V の比, (14) R_C と S_V が重なる領域の大きさ (15) (14) の体積と S_V, の体積の比 (16) r_V と背景までの最大距離値の比
濃度特徴量 (9 個)	(17) 平均値, (18) 分散, (19) 最大値, (20) 最小値, (21) 中央値, (22) 第一 4 分位数, (23) 第三 4 分位数, (24) 尖度, (25) 歪度
長軸と短軸上の 濃度値に基づく特徴量 (10 個)	(26,27) 平均値, (28,29) 分散, (30,31) 最大値, (32,33) 最小値, (34,35) 中央値,
周辺領域 R_C からの 特徴量 (52 個)	(36 ∼ 39) R_{Si} と重なる空気領域の大きさ (40 ∼ 47) 平均値, (48 ∼ 55) 分散, (56 ∼ 63) 最大値,(64 ∼ 71) 最小値, (72 ∼ 87) R_{Di} と R_{Si} の歪度と尖度

R_C : リンパ節候補領域.
V_C : R_C の体積.
SA_C : R_C の表面積.
S_V : R_C と同じ中心位置と体積を持つ球.
r_V : S_V の半径.
R_{Di} : R_C を半径 i [mm] の球の構造要素で Dilation 処理 [93] した領域. (i= 2,3,4,5)
R_{Si} : R_{Di} と R_C の差分領域. (i = 2,3,4,5)
BB : R_C のバウンディングボックス.

図 4.6 に示す．赤の四角印がクラス 1，青の丸印がクラス 2 のサンプルを示し，黒の四角と丸印がサポートベクターとよばれる境界付近のサンプルである．通常，線形分離可能な識別の場合は，2 つのクラスを完全に分離可能な識別境界が求められる．識別境界として，図に示すように 2 つのクラスの間の距離が最大になる，マージン最大化と呼ばれる基準に基づいて識別境界面を求める．しかし，本論文で用いる特徴量は，2 つのクラスが近く線形分離不可能な場合がほとんどである．そのため，図のように各クラスのサンプルが識別境界を超えてしまうことをある程度許容する方法，ソフトマージンと呼ばれる方法により識別を行う．この場合は，マージン最大化として，図中のように反対側のクラスに入ってしまった各サンプルの距離を最小化するような識別境界が設定される．この距離についてのコストを調整する正則パラメータを C_{svm} とする．このパラメータ C_{svm} により，学習時に発生する誤識別の数を制御することで，最適な識別境界を得る．

また，本手法で検出される FP の領域は，TP の領域よりも数が多いことから，サンプル数の偏りを調整する必要がある．そのため，TP 側のクラスの誤識別についてのコスト C_{svm} はそのままで，FP 側のクラスのコストを $W_{svm} \times C_{svm}$ とする重み W_{svm} を加える．W_{svm} を調整することで，学習時に発生する FP 側の誤識別の数を TP 側とは別に制御することが可能になる．

次に，本論文では，SVM のもう一つの特徴である非線形識別を可能とするカーネルトリックを用いる．本手法では，RBF カーネルを用いて高次元空間への写像を行う．このとき，カーネル関数に用いられるパラメータを γ_{svm} とする．γ_{svm} により，識別境界の複雑さ制御し，識別境界がサンプルの分布に応じて非線形な形状を持つようにすることが可能になる．

本論文では，各パラメータ C_{svm}，W_{svm}，γ_{svm} について，予備実験により最適な条件を探索する．予備実験の結果を図に示す．構築された識別境界に基づいて，テストに用いる症例の候補領域の識別を行いリンパ節領域とされる候補領域を求め，この症例における各サイズのリンパ節候補領域を得る．

以上の FP 削減処理を施した後，各サイズごとに残った領域の論理和を求め最終的なリンパ節検出結果とする．

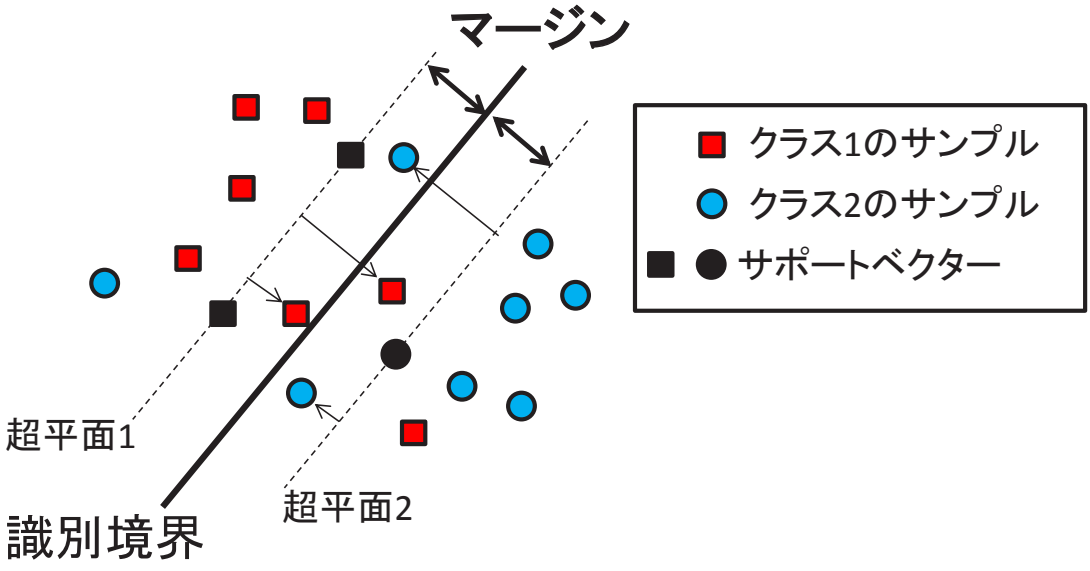

図 4.6 SVM の識別についての概念図

4.4 実験と結果

4.4.1 実験条件

本論文では，動脈優位相の造影 3 次元腹部 X 線 CT 像 28 例からリンパ節抽出を行った．画像サイズは $512 \times 512 \times 401 \sim 406 voxels$，画素サイズは $0.625 \times 0.625 \times 0.500 \sim 0.702 \times 0.702 \times 1.00 mm^3$ である．正解領域は 28 例中 26 例はすべて医師により確認された腫大リンパ節，残り 2 例は医用画像に詳しい工学者 2 人により確認されたものを使用した．全て手動により腫大リンパ節の境界を決定したものであり，その体積が直径 5mm の球に相当する体積よりも大きな 95 個の腫大リンパ節を最終的な正解領域として使用する．この領域上に最終的な検出領域が存在している場合に正解とする．

塊状構造強調処理の改良についての評価として，追加したしきい値 T_σ を変化させたときの FP 領域の数や体積についての評価，および，特徴量解析に基づく FP 削減処理における改良についての評価として，マハラノビス距離を用いた識別器と SVM を用いた識別器それぞれについて，領域拡張処理により得られた候補領域を用いて，Leave-one-out 法により検出精度の比較を行った．まず，学習段階では，28 症例から 1 症例取り除き，残った 27 症例を学習用とし，この 27 症例のリンパ節候補領域を TP 領域と FP 領域に分類する．各領域の特徴量を算出し，TP 領域と FP 領域を識別する識別器を構築する．次に，テ

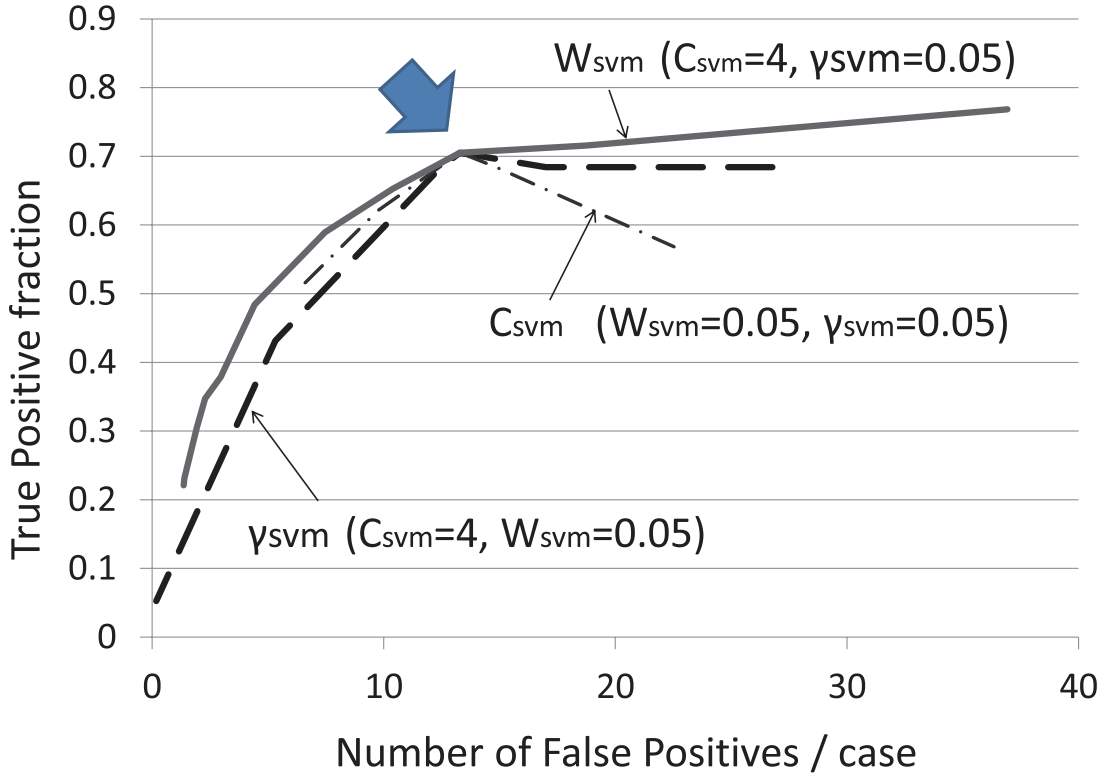

図 4.7 SVM のパラメータを変化させたときの FROC 曲線による精度比較 (縦軸が TP 率，横軸が 1 例あたりの FP 個数．実線が γ_{svm}=0.05，$\mathrm{C_{svm}}$=4.0 でそれぞれ固定し，$\mathrm{W_{svm}}$ を変化させた際の結果，鎖線が $\mathrm{W_{svm}}$，γ_{svm}=0.05 でそれぞれ固定し，$\mathrm{C_{svm}}$ を変化させた際の結果，破線が $\mathrm{C_{svm}}$=4.0，$\mathrm{W_{svm}}$=0. でそれぞれ固定し，γ_{svm} を変化させた際の結果．ブロック矢印が最適なパラメータの組み合わせの位置を指示)

スト段階では，残りの 1 例から検出された領域を学習段階で構築された識別器により分類し，TP 領域数，FP 領域数を算出する．この操作を取り除く症例を変更して 28 回繰り返し，最終的な検出精度を得る．

今回，塊状構造強調処理において二階偏微分係数を求める際の近傍領域の大きさは $3\sigma mm$，σ の大きさは 1.0mm，2.0mm，3.0mm，4.0mm，5.0mm，式 (4.5) におけるパラメータ γ=1.0，塊状構造強調処理結果に対するしきい値 T_{B_σ}=0.2σ^{-2} また，領域拡張処理における制限球の直径を決めるパラメータ $L = 3.0mm$ とした．ここで，σ^{-2} は σ ごとの塊状構造強調処理結果の正規化項である．実験に用いた特徴量数は前述した 87 個である．

識別器の各パラメータは，図 4.7 に示す予備実験の結果から $\mathrm{C_{svm}}$ = 4.0，$\mathrm{W_{svm}}$ = 0.05,

γ_{svm} = 0.05 とした．図 4.7 において，縦軸が TP 率，横軸が 1 例あたりの FP 個数．実線が γ_{svm}=0.05，$\mathrm{C_{svm}}$=4.0 で固定し，$\mathrm{W_{svm}}$ を変化させた際の結果，鎖線が $\mathrm{W_{svm}}$=0.05，γ_{svm}=0.05 で固定し，$\mathrm{C_{svm}}$ を変化させた際の結果，破線が $\mathrm{C_{svm}}$=4.0，$\mathrm{W_{svm}}$=0.05 で固定し，γ_{svm} を変化させた際の結果をそれぞれ示す．

その他のパラメータについては予備実験の結果などからそれぞれ設定した．

4.4.2 実験結果

4.4.2.1 塊状構造強調処理の改良による精度向上

塊状構造強調処理におけるしきい値 T_σ を設定することにより，初期リンパ節候補領域における FP を大幅に削減可能であった．実際に削減された FP の例を図 4.8 に示す．図中の黄色の領域が式 (4.5) での検出領域，赤色の領域が今回用いた T_σ の際の検出領域を示す．また，式 (4.5) での検出領域から削減可能であったリンパ節以外の臓器などの領域の例を矢印で示す．

また，しきい値 T_σ を変化させた際の FROC 曲線を図 4.9 に示す．図 4.9(a) は縦軸が TP 率，横軸が 1 症例あたりの FP 数，(b) は縦軸が TP 率，横軸が 1 症例あたりの FP の領域の体積の総和をそれぞれ示している．

本論文で使用した T_σ は，どちらも矢印で示した TP 率が大きく変化する点に相当する．このとき，1 症例あたりの FP 個数を約 28%，FP 領域の体積を約 74%，抑制することができた．

4.4.2.2 特徴量解析に基づく FP 削減処理の改良による精度向上

特徴量解析に基づく FP 削減処理における識別器による精度改善結果を図 4.10 に示す．図中において，黒の実線が本章で述べた塊状構造強調処理の改良および SVM を識別器に用いた場合の結果であり，同じ条件で学習に用いた症例と同じ症例についてテストを行った場合，すなわち，全学習法による結果を黒の一点鎖線で示す．また，灰色の実線が改良後の塊状構造強調処理の結果に二次分類器を用いた識別を行った結果，黒の破線が改良前の塊状構造強調処理の結果に SVM を識別器として適用したものをそれぞれ示している．ただし，どちらの手法も前述の塊状構造強調処理の改良後の候補領域に対しての結果であ

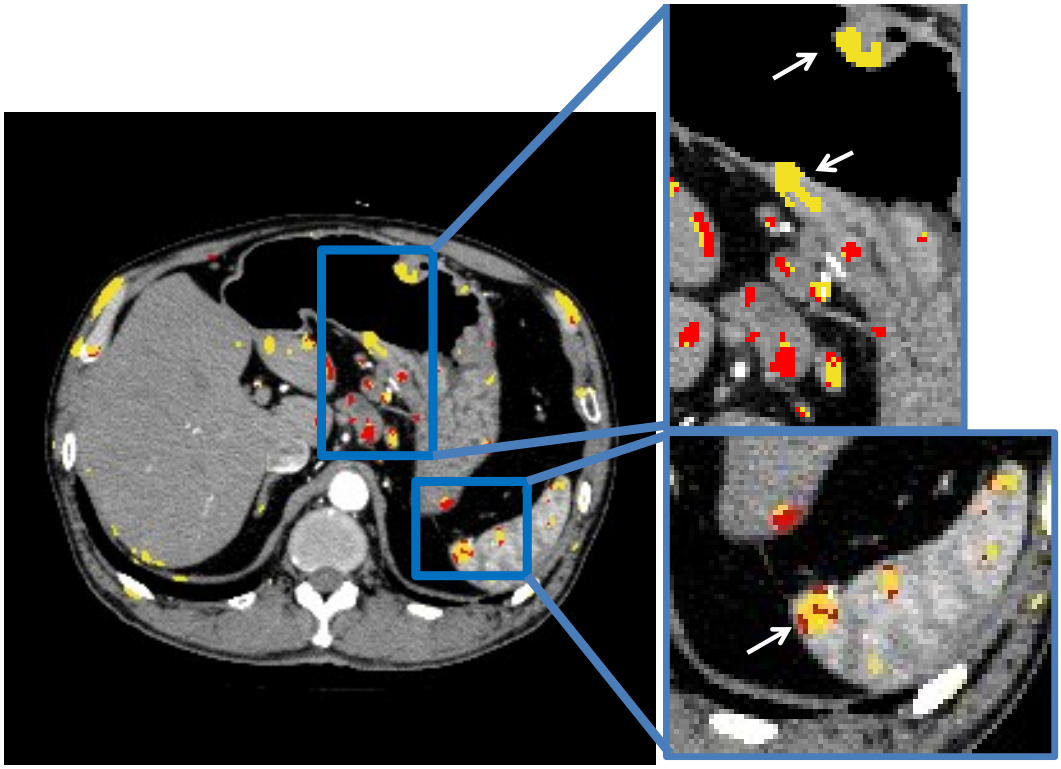

図 4.8 塊状構造強調処理の改良による FP 削減 (黄色の領域が改良前の塊状構造強調処理による検出結果，赤色の領域が改良後の塊状構造強調処理により得られた検出結果．矢印で削減した領域例を指示)

り，パラメータ W_{svm} を変化させたときの FROC 曲線である．SVM を識別器に用いることで，図中の矢印で示した TP 率 70%の点で，1 症例あたりの FP 数を約 46 個から約 13 個まで削減することができた．また，塊状構造強調処理の改良前の検出結果について，同様の条件で識別した結果を黒の破線で示す．

4.4.2.3 リンパ節検出結果例

最終的なリンパ節候補領域の例を図に示す．各図中の左側が原画像，右側が注目部分の拡大図である．図 4.11，4.12，4.13 に TP 例，図 4.14，4.15 に正常構造に起因する FP 例，図 4.16，4.17 に FP に分類されているものの実際に FP かどうか画像上からでは判別が困難な例，図 4.18 に未検出（False Negative; FN）の各例を示す．図中において，本手法により抽出された領域を枠線で示しており，緑色が TP，黄色が FP を示す．また，FN の例

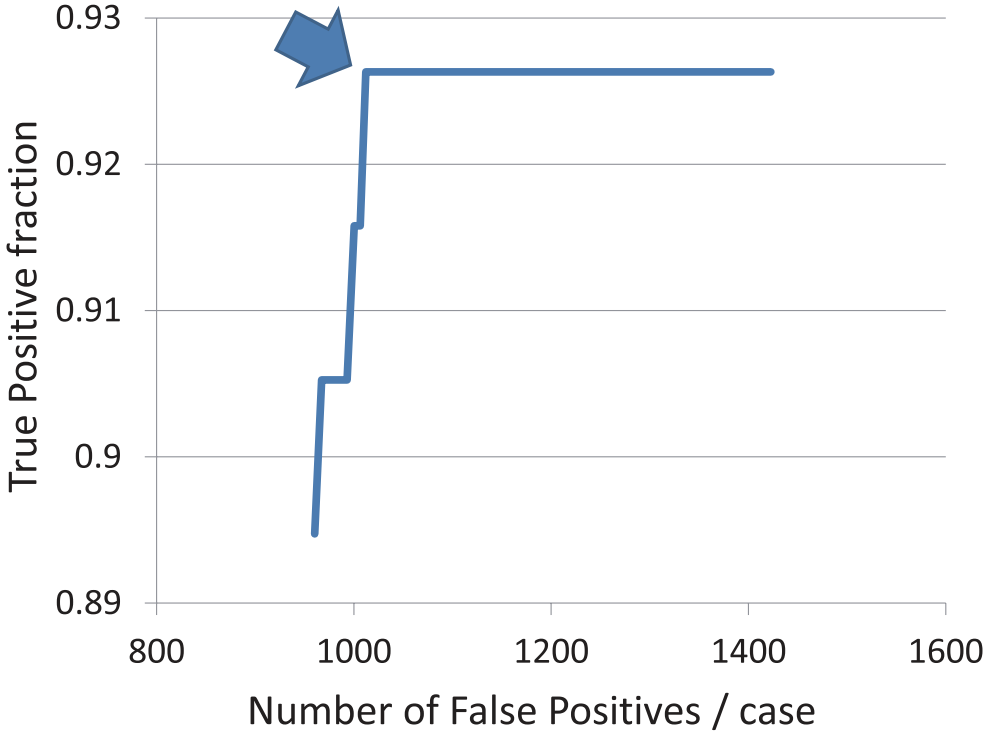

(a)TP 率対 FP 数/例

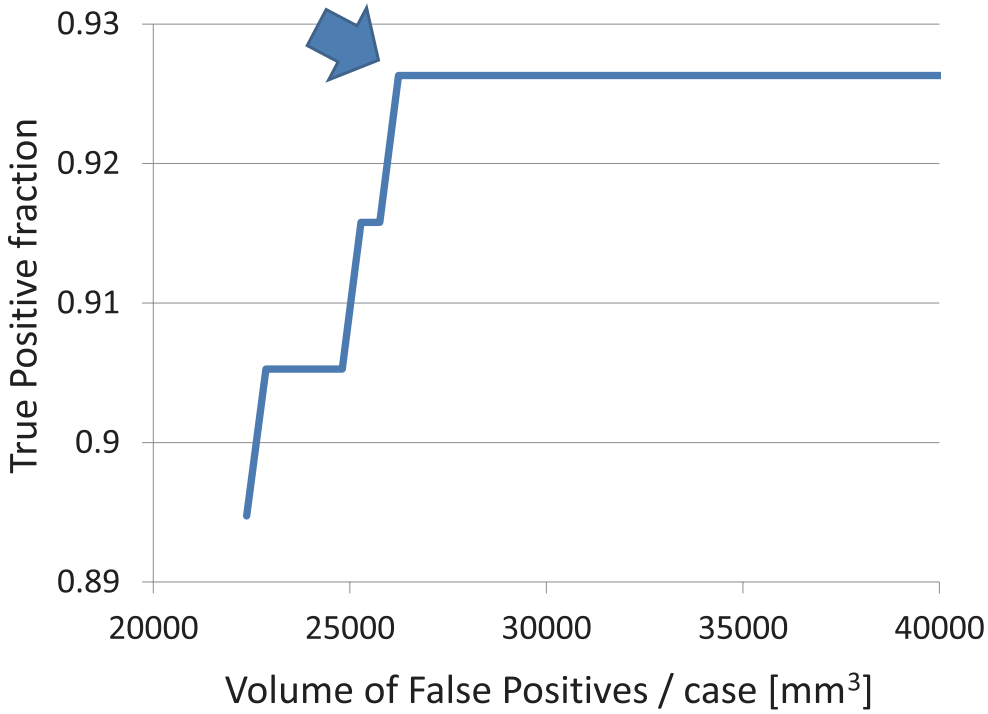

(b) TP 率対 FP 体積 mm^3 / 例

図 4.9 T_σ を変化させた場合の FROC 曲線 ((a)TP 率対 FP 数/例，(b) TP 率対 FP 体積 mm^3 / 例，ブロック矢印で TP 率最大かつ FP 削減最大の点を指示)

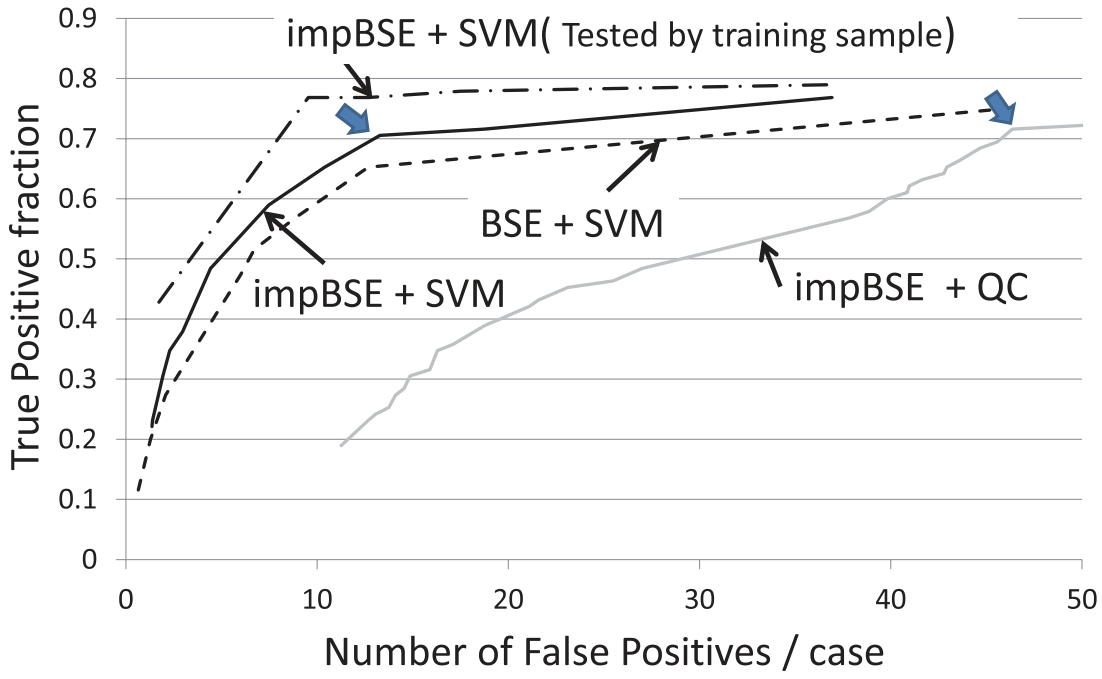

図 4.10 FROC 曲線を用いた精度比較 (黒の実線が改良 BSE+SVM，黒の一点鎖線が改良 BSE+SVM の場合での全学習法による結果，灰色の実線が改良 BSE+二次分類器，黒の破線が BSE+SVM，ブロック矢印で改良 BSE+SVM と改良 BSE+二次分類器において TP 率が同じときの点を指示)

は矢印で示す．

4.5 考察

4.5.1 塊状構造強調処理の改良についての考察

塊状構造強調処理の改良により，図 4.8 に矢印で示すように，改良前には検出されていた胃壁の一部や臓器領域内の一部分などのリンパ節以外の領域を候補領域から大幅に削減可能であった．これについて，図 4.9(a)，(b) に示すように，固有値に対するしきい値処理により TP 率の減少なしに FP 数および FP 領域の体積の発生を抑制可能であった．ここで，FP 領域の体積による評価を行う理由は，FP 領域の数だけでは FP 領域の大きさの変化が分からないためである．例えば，FP 領域の数が減ったとしても，体積の小さな FP 領域だけが削減され，複数の FP 領域が結合しただけで，全体の FP 領域の大きさはあまり変わっていない場合があるためでる．

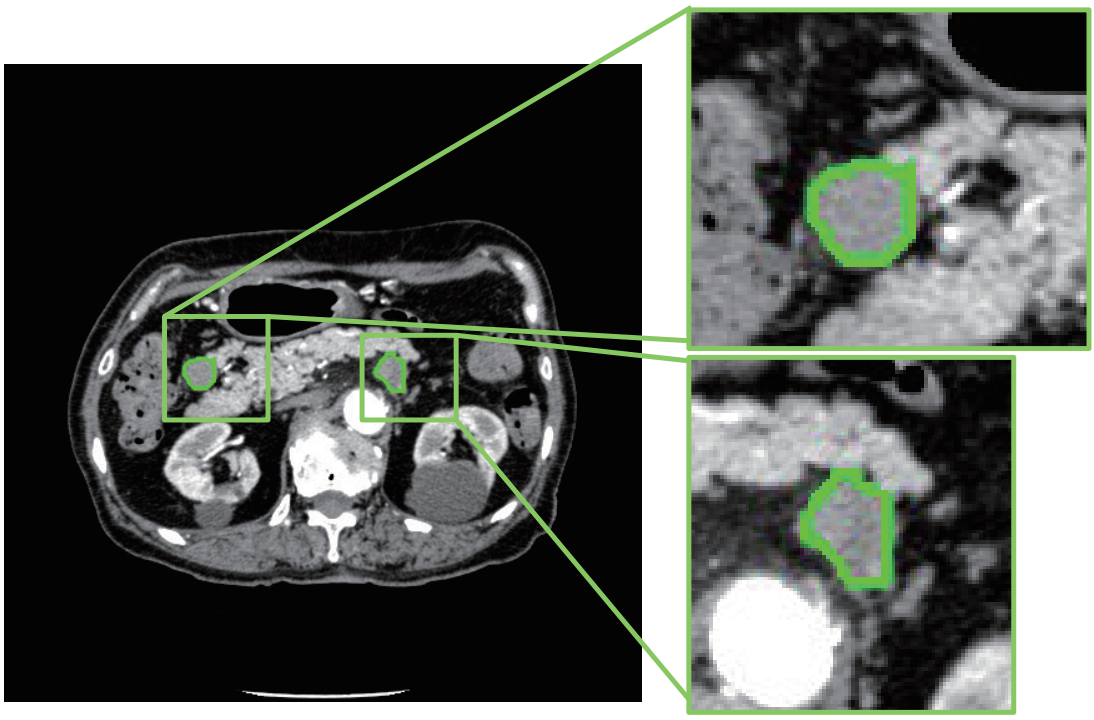

図 4.11 腫大リンパ節検出結果，TP 例

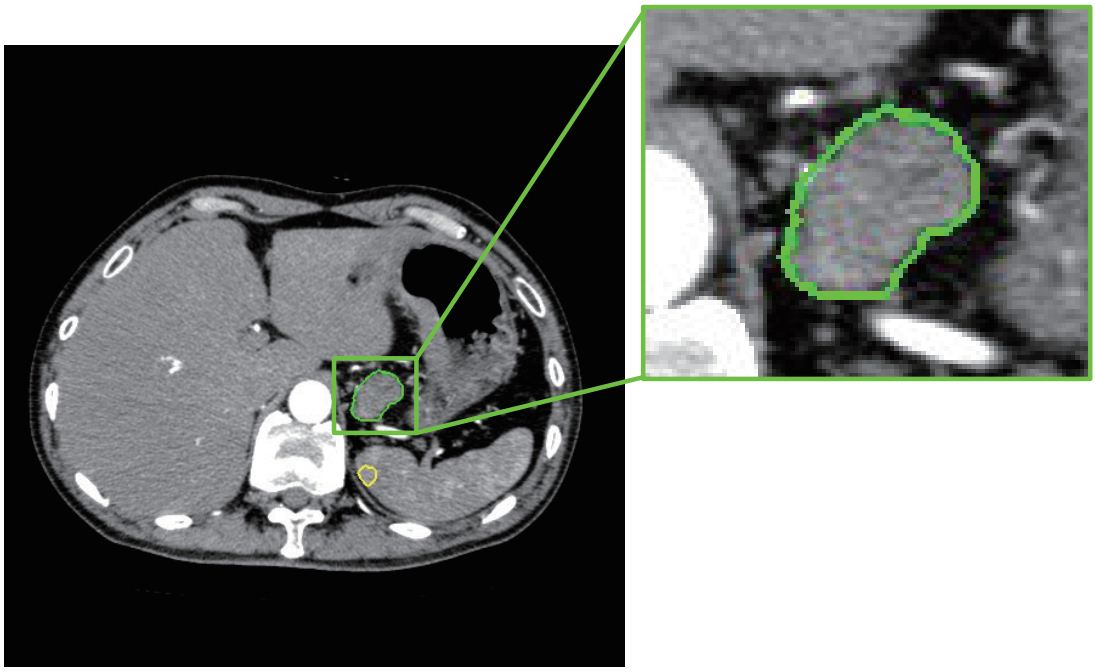

図 4.12 腫大リンパ節検出結果，TP 例 (楕円体に近い形状の例)

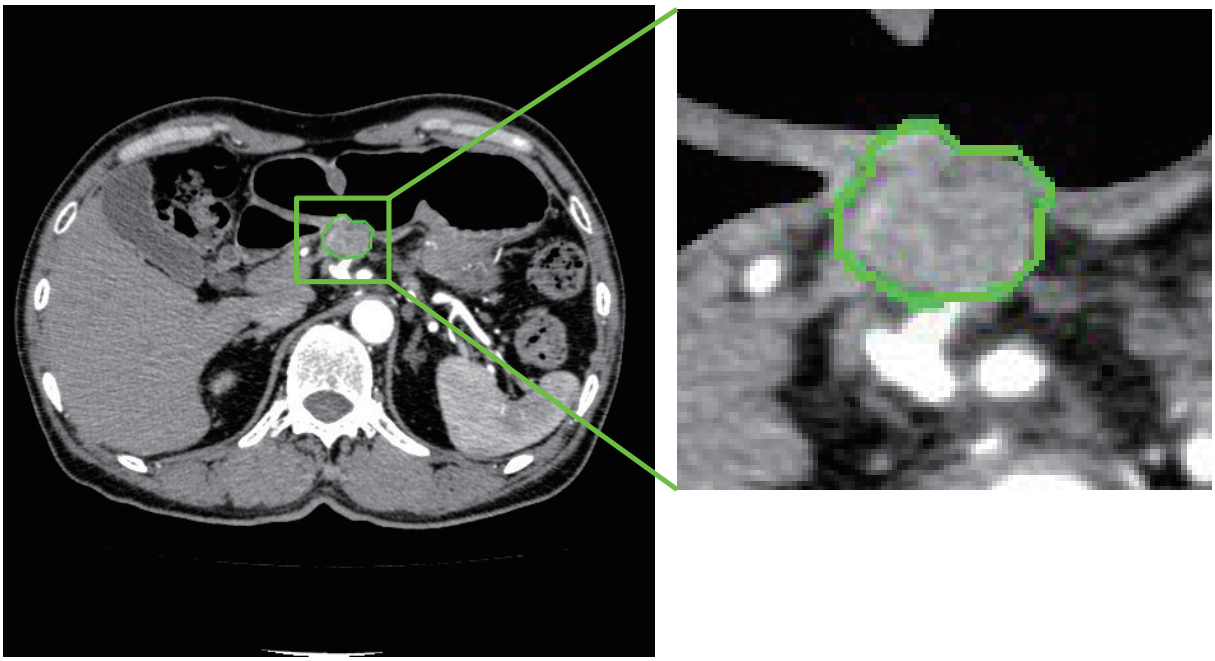

図 4.13 腫大リンパ節検出結果，TP 例 (隣接する領域との境界があいまいな例)

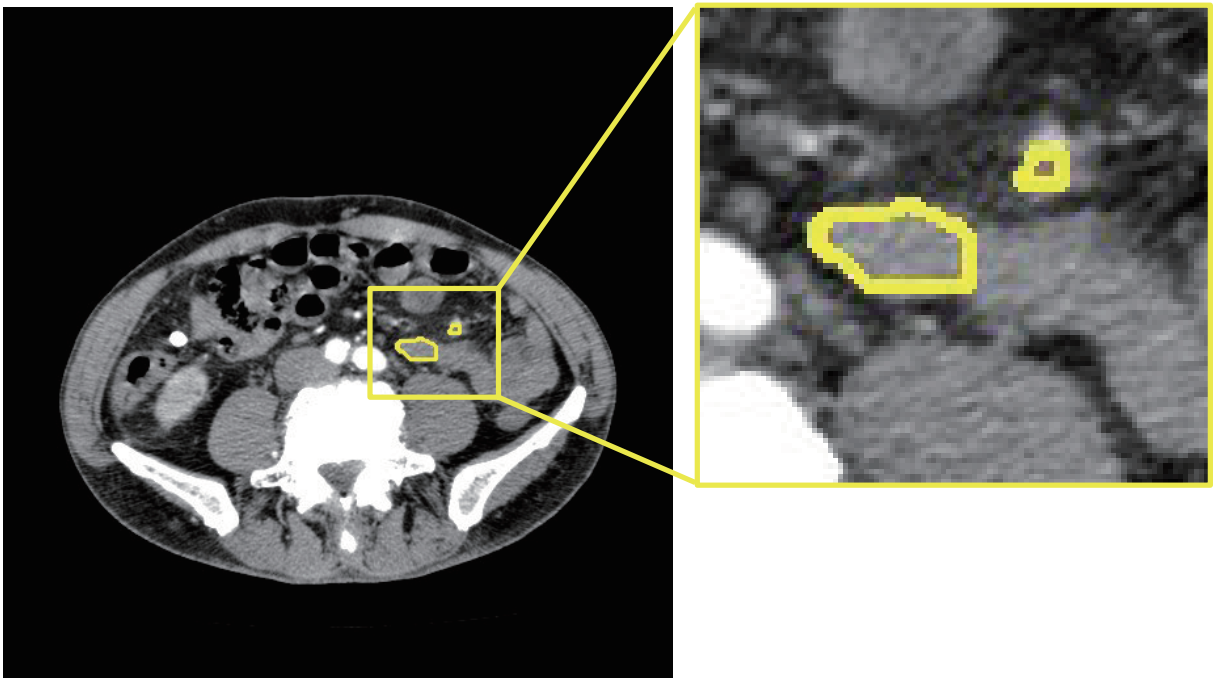

図 4.14 腫大リンパ節検出結果，FP 例 (腸管内の残渣による FP)

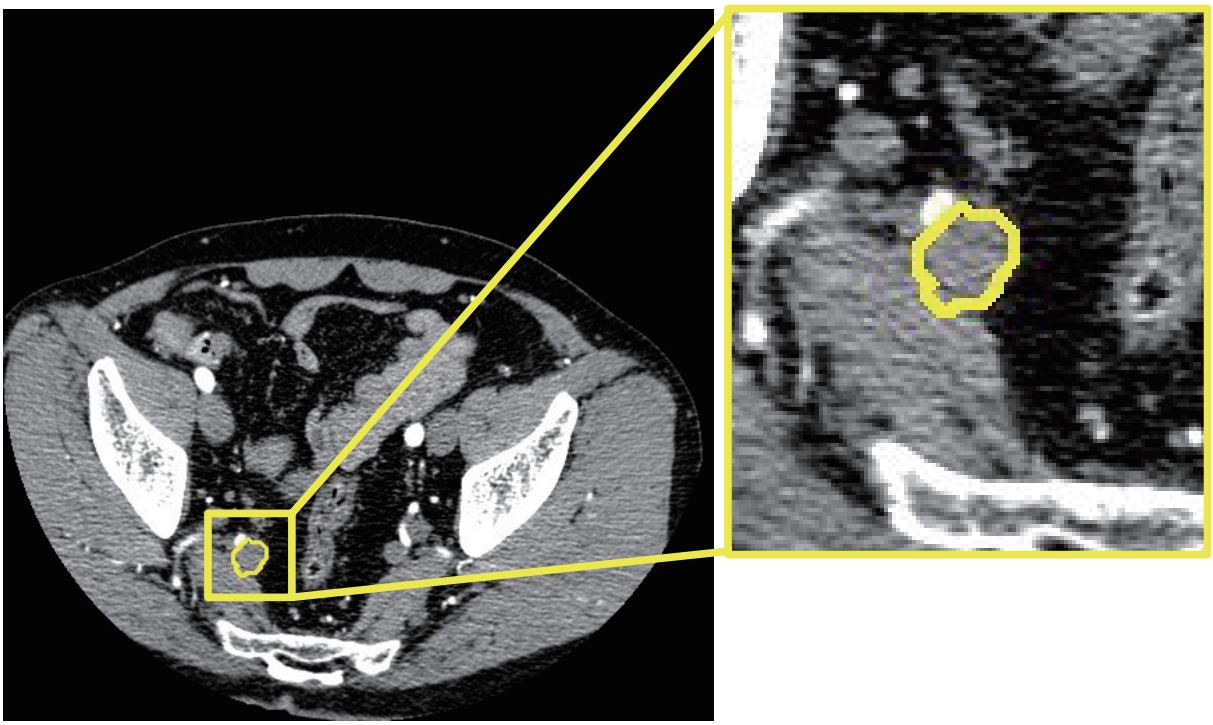

図 4.15 腫大リンパ節検出結果，FP 例 (静脈の一部による FP)

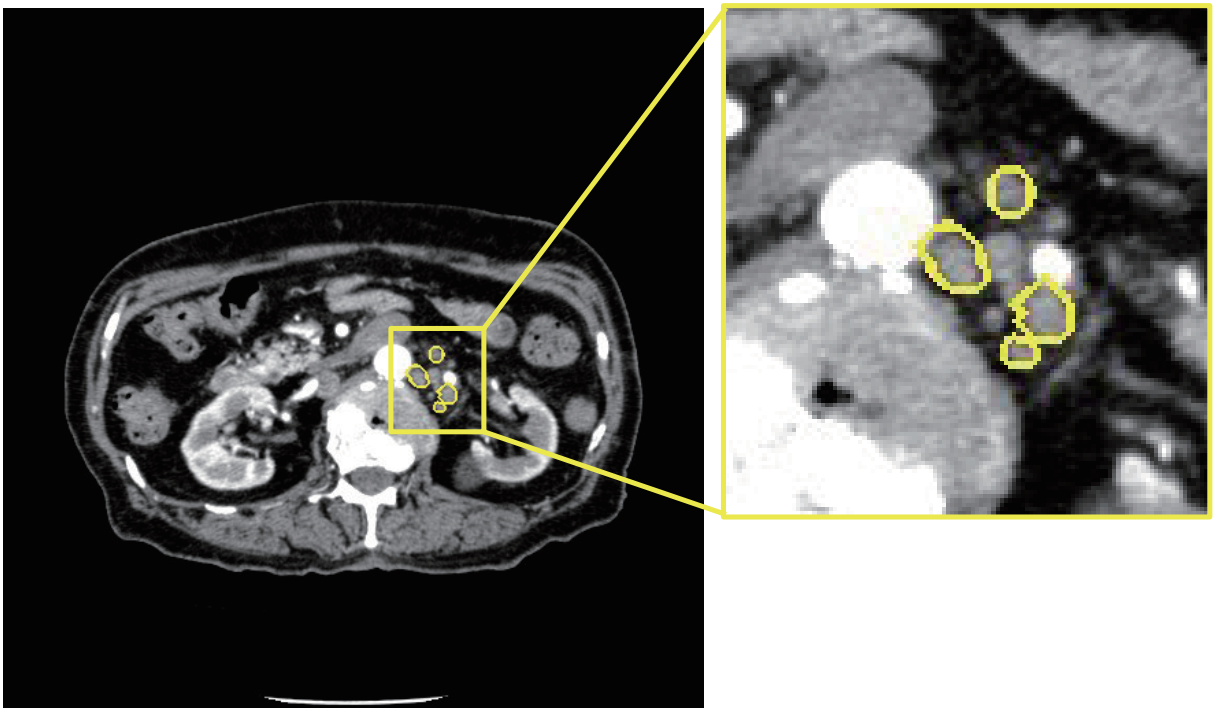

図 4.16 腫大リンパ節検出結果，FP 例 (判別困難な例 1)

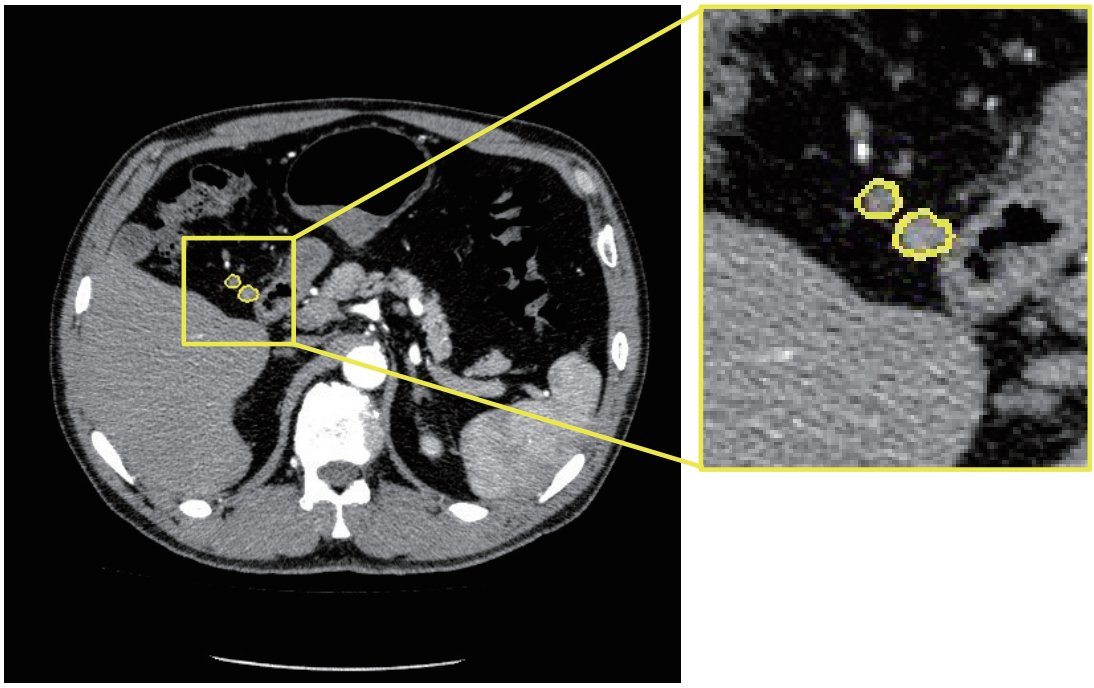

図 4.17 腫大リンパ節検出結果，FP 例 (判別困難な例 2)

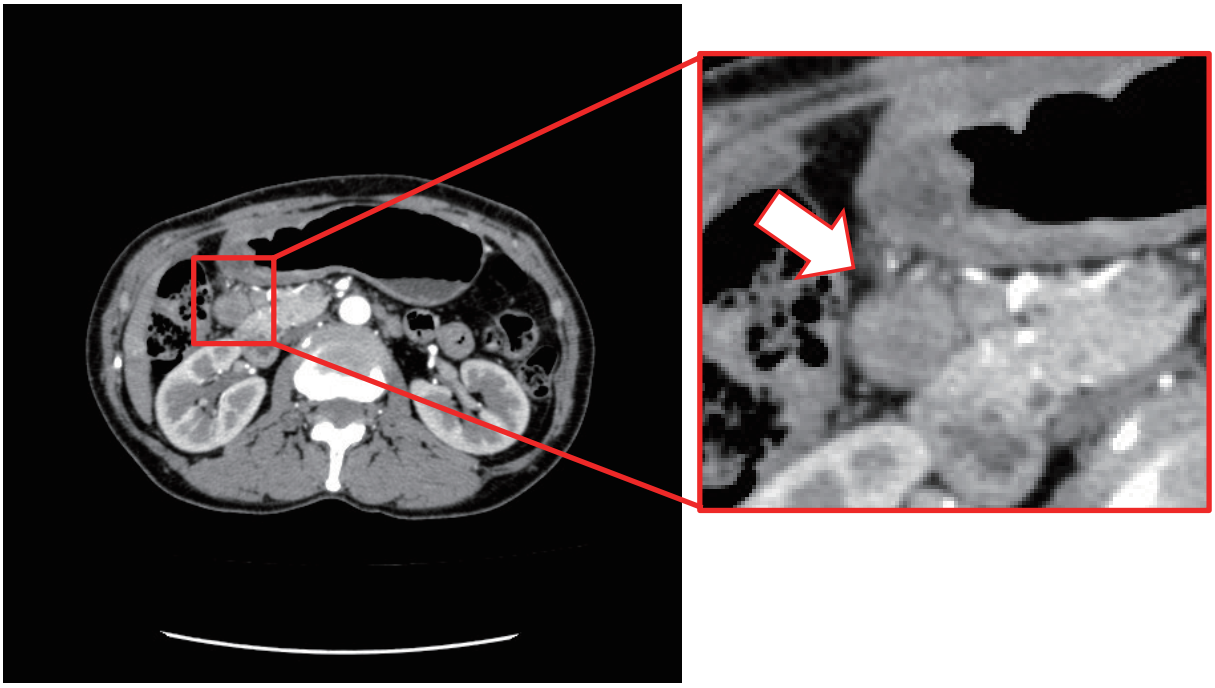

図 4.18 腫大リンパ節検出結果，FN 例 (見落とした腫大リンパ節を矢印で指示)

結果として，1 次検出時点での候補領域の数を大きく減らすことが可能であり，これにより，TP 領域と比較して多数の FP 領域が検出精度に与える影響を低減できたと考えられる．図 4.10 の黒色の実線と破線で示すように，塊状構造強調処理の改良前と改良後の精度を比較したところ，改良前よりも改良後の検出精度を向上させることが出来た．ただし，今回用いたしきい値 T_σ による抑制効果を大きくすると，正しく腫大リンパ節領域を検出している領域まで削減してしまい，TP 率の低下を引き起こしてしまう．そのため，今回は実験的に T_σ の値を設定したが，今後は，T_σ などのパラメータを最適に設定する方法について検討する必要がある．

4.5.2 特徴量解析に基づく FP 削減処理の改良についての考察

図 4.10 の黒の実線と灰色の実線で示すように，SVM による手法は，マハラノビス距離を用いた 2 次分類器を用いた手法より精度が高い．この原因の一つとして，識別境界の違いが考える．ここで，実際の特徴量の分布例として，TP と FP の間で分布間距離が大きな上位 2 つの特徴量の分布を図 4.19 に示す．横軸に表 4.2 の特徴量 (15) を，縦軸に特徴量 (11) をそれぞれ示す．図 4.19(a) は改良前，(b) は改良後の塊状構造強調処理により検出した候補領域の特徴量の分布である．図に示すように TP と FP の特徴量の分布がほとんど重なっており，マハラノビス距離による分類は非常に困難であるが，SVM を用いた識別の場合では，より複雑な識別境界を得ることができるため，分類精度が向上したと考えられる．一方で過学習に陥る可能性があるが，Leave-one-out 法による精度評価の結果，全学習法による評価結果と比べて大きく精度が低下しておらず (図 4.10 の一点鎖線)，過学習は発生していないと考える．

また，もう一つの精度向上の要因として，サンプル数の偏りによる影響の低減が挙げられる．今回の実験では，学習に用いた FP のサンプル数は TP のサンプル数の約 40 倍ある．そのため，サンプルの偏りを制御するパラメータ $\mathrm{W_{svm}}$ を調節することにより精度が向上したことも一因と考える．

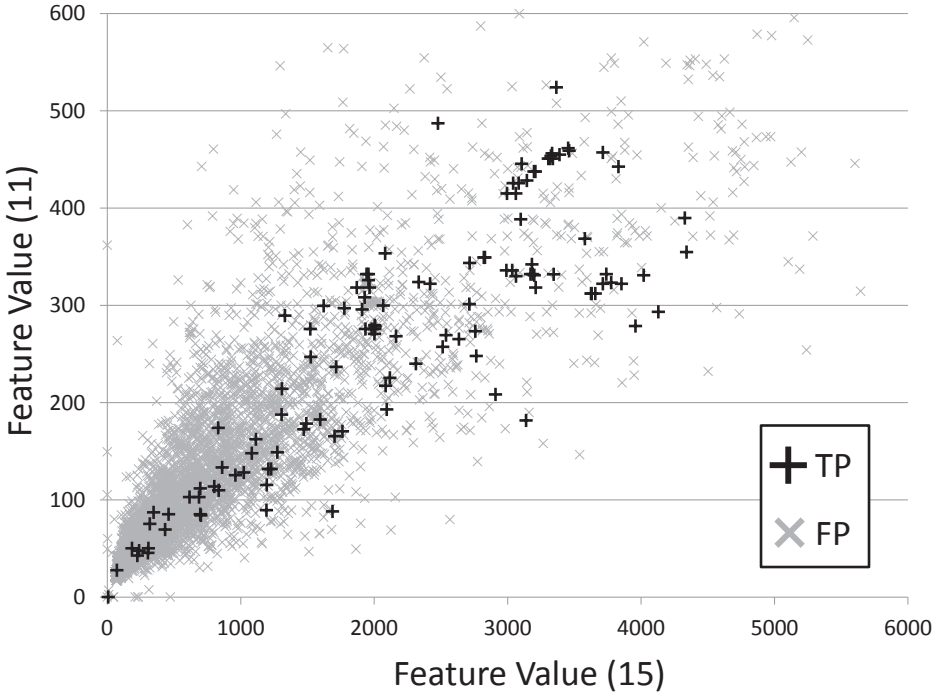

(a) 改良前の塊状構造強調処理の結果を用いた場合の候補領域の特徴量分布

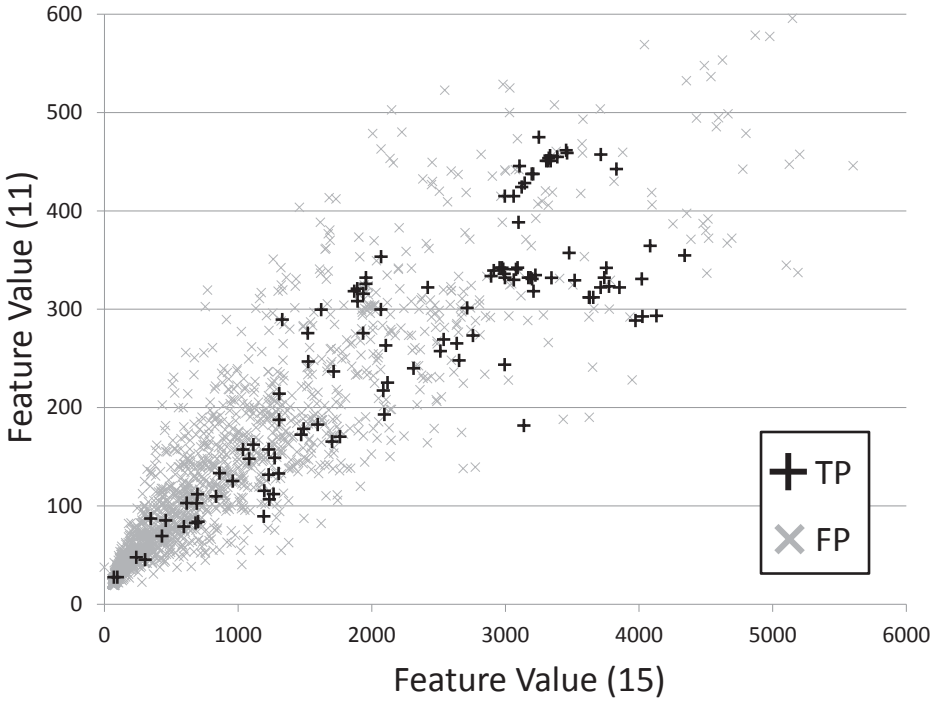

(b) 改良した塊状構造強調処理の結果を用いた場合の候補領域の特徴量分布

図 4.19 TP と FP の特徴量の分布例図，横軸が表 4.2 の特徴量 (15)，縦軸が特徴量 (11)((a) 改良前の塊状構造強調処理の結果を用いた場合の候補領域の特徴量分布，(b) 改良した塊状構造強調処理の結果を用いた場合の候補領域の特徴量分布，黒色の十字が TP，灰色の×印が FP)

4.5.3 検出結果についての考察

本手法において正しく検出した例として，図 4.11 に比較的球に近い形状の例，4.12 に楕円体に近い形状の例，図 4.13 に隣接する構造との境界があいまいな例を示す．これは，1.3.1 節において示した図 1.7(a) と (c) についての検出結果である．このように難しい例についても良好に検出可能であった．

次に，削減出来なかった FP の例として，図 4.14 に示すような腸管の一部を誤って検出した領域や図 4.15 に示すような静脈の一部に起因する領域がある．これらの FP は濃度値の分布や候補領域の形状がリンパ節と類似しているため，塊状構造強調処理の改良ならびに以降の FP 削減処理においても削減が困難である．そのため，候補領域周辺の特徴量として，候補領域に隣接する領域の情報を追加することで削減する方法についての検討が考えられる．これは，腸管での FP の多くは連結している腸管内の残渣領域の一部分を検出していることから，候補領域に連結している領域の有無やその部分の特徴量の追加による精度向上が期待できるためである．

また，図 4.16，4.17 は画像上からでは判別が困難な例である．これは，孤立した塊状の濃淡構造を持っており，血管や他の臓器に連結していないため，腫大リンパ節なのかどうかが CT 像からだけでは判別が困難な例である．このような FP が検出結果に一定数含まれているため，実際にリンパ節の摘出手術を行った後の病理検査の結果と比較するなど，詳細な検討が必要である．

最後に，図 4.18 に示すような周囲に濃度値の近い領域が隣接し，その間の境界があいまいな場合にリンパ節を見落とす場合があった．これは，塊状構造強調処理に改良を加える前後での検出領域は変わらないものの，領域拡張処理において隣接領域に拡張が広がってしまうため，候補領域から除外されてしまったためである．図 4.13 とは異なり，隣接する領域との濃度差が小さく，また，腫大リンパ節そのものの大きさも図 4.13 と比べて小さいため，領域拡張処理に用いる構造要素も同様に小さなものが使用されたことで隣接領域への拡張あふれが発生しやすかったことが原因であると考えられる．このような見落としを防ぐために，リンパ節領域の抽出としての領域拡張処理の改良についての検討が必要である．

4.5.4 他手法との比較

本手法の検出精度を他のグループの結果 [112, 113, 117] と比較を行った結果を表 4.3 に示す．各手法の検出精度は，参考にした文献に記載されている値である．表 4.3 では，各手法における処理対象領域，使用症例数，対象とする腫大リンパ節のサイズ，および，検出結果の精度として TP 率と FP 数/症例を示す．表において，検出精度だけを見ると，TP 率，FP 数とも本手法は，他手法よりもあまり良くない結果であるように見えるが，決して精度として劣っている訳ではないと考える．これにはまず，処理対象の違いがある．腋窩 (脇の下部分) や頸部領域は腫大リンパ節の周辺に濃淡構造の近い領域やリンパ節に隣接するような領域が少なく，比較的検出が容易なことが挙げられる．また，縦隔については，腹部のように臓器の位置や形状にばらつきが少なく，周囲の臓器情報を利用することができるため，そのままでは比較が難しい．

さらに，同じ腹部領域を対象としていても，他手法 [117] と比較して，対象とする腫大リンパ節の大きさが直径 5.0mm と小さく，より困難な問題を取り扱っていることが挙げられる．実際に，直径の小さなリンパ節を対象としているため，前節で示したようにリンパ節かどうか判断の難しい領域が検出結果に含まれている．このような腫大リンパ節の可能性のある小さな領域についても検出することで，本手法が目指すより適切な切除範囲の設定支援が可能になると考える．そのためには，検出した領域が実際にリンパ節であったかどうかを手術結果と照らし合わせ，確認する必要がある．また，他手法と比較して実験に用いた症例数が少ないため，より多症例で実験し，本手法の有効性を確認する必要がある．

表 4.3 腫大リンパ節について他研究グループの手法と本手法の精度比較

手法	対象	症例数	直径	TP 率 (TP 数/リンパ節数)	FP 数 / 症例
本手法	腹部	28	> 5.0mm	70.5% (67/95)	13.3
Barbu ら [117]	腋窩	131	> 10.0mm	83.0% (308/371)	1.0
Barbu ら [117]	腹部	54	> 10.0mm	83.0% (308/371)	3.2
Dornheim ら [113]	頸部	1	> 8.0mm	100% (29/29)	9
Feulner ら [112]	縦隔	54	> 10.0mm	65.4% (174/266)	2.9

4.6 まとめ

本章では，胃がん，および，大腸がんの診断・治療支援を目的とした腹部腫大リンパ節の自動検出手法について検討した．腫大リンパ節の濃淡構造を塊状であると仮定し，直径 5*mm* 以上の腫大リンパ節領域の抽出する手法を開発した．本手法は，局所濃淡構造解析により濃淡構造が塊状構造を示す領域を強調することでの腫大リンパ節領域の検出，領域拡張処理によるリンパ節領域の抽出，ならびに，特徴量解析による FP 削減から構成されている．

その中で，局所濃淡構造解析において，腫大リンパ節以外の領域において固有値の絶対値が大きくなる傾向があることを利用した塊状構造強調処理の改良による初期リンパ節候補領域の制限，および，SVM を用いたリンパ節候補領域の特徴量解析に基づく FP 削減処理により検出精度の向上を図った．結果として，腹部 CT 像 28 症例について，腫大リンパ節 95 個中 67 個を検出するとき，FP 数は 1 症例あたり平均約 13.3 個であった．検出率は 70.5%と，前節で示したように他手法と比較しても，目的とする切除範囲決定支援やがんの進展の診断支援に用いるには十分に高いとは言えない．そのため，より高い検出精度を目指す必要がある．また，FP については，医師によっても画像からだけでは判別が困難な構造物が含まれており，これらを削減することが有益なのか，それとも残しておいた方が良いのかなど，より詳細な検討が必要である．

ここで，1.3.1 節に示した問題について，まず，球よりも楕円体に近い腫大リンパ節の多くは検出可能であった．これは，全体的なリンパ節の形状ではなく局所的な濃淡構造を用いて検出し，そこから領域を抽出したことが有効であったと考えられる．一方で，形状が似た FP や境界があいまいなことが原因である FN に関しては，領域拡張処理の段階に原因がある場合が多いことから，今後，腫大リンパ節のより正確な領域の抽出に関して検討する必要がある．リンパ節のセグメンテーションに関しては，機械学習による手法 [117]，グラフ理論に基づいた手法 [128]，レベルセットを用いた手法 [129]，モデルベースの手法 [130] などが提案されており，これらのような濃度勾配情報を詳細に利用することでより正確な抽出の実現を検討する．

他の課題としては，特徴量解析に基づく FP 削減処理において，特徴量の内容を詳細に分析し，TP と FP をより分離可能な特徴量を選択的に利用することによる精度向上などがある．

第5章　むすび

本章では，本論文のまとめと各手法における問題とその解決方法，および，精度の限界について述べる．また，各手法における今後の課題と今後の展望，および，それらの先にあるCADシステム全体への今後の展望について述べる．

5.1　まとめ

本論文では，医用画像からの異常部位検出による診断・治療支援を目的として，肺結節の自動検出手法とその評価，ならびに，腹部腫大リンパ節の自動検出手法について述べたてきた．

第1章では，本研究の背景である医用画像を用いた診断・治療支援，および，本研究の目的と位置づけについて述べた．医用画像処理による診断・治療支援では，多様な医用画像を用いて異常部位の検出をはじめ，臓器などの構造物を自動的に抽出するなどの支援が実施されている．この中で，胸部では異常部位である肺結節，腹部では胃がんや大腸がんの主な転移経路である腫大リンパ節，それぞれについての自動検出について，本論文で取り上げた．これは，がんの死亡率の上位3つである，肺がんと胃がん，大腸がんにおける診断・治療支援という医学的な目的と同時に，濃淡画像中からの円や球形状の構造物の自動認識という画像処理技術の実現を目的としている．

第2章では，CADシステムの開発の歴史，および，その評価について述べた．CADの歴史について述べることで，CADがどのような道筋で研究・開発されてきたかを示した．CADの目的が自動診断ではなく，あくまでも医師の診断支援するものであり，そのことが本研究の目的や要求される性能に与える影響について述べた．

第3章では，胸部X線CT像からの肺結節自動検出手法について述べた．死亡率1位の肺がんの早期発見を目的として，X線CT像からの肺結節の検出を行った．肺結節の検出方法として，周辺との濃度差を利用し孤立した濃淡構造の検出を行うVNQフィルタによ

る一次検出，および，その検出結果に対して，濃度値を特徴量としたアピアランスベースの識別処理を組み合わせた手法を提案し，識別処理の有効性について検討を行った．検討方法としては，肺結節をその形状と周辺の構造物の有無や種類により手動であらかじめ分類し，円形状に近く，結節周辺に他の構造物がないグループを学習に用いることで，他のグループ，すなわち，結節の形状や周辺の構造物が識別精度に与える影響の定量的な評価を用いた．また，濃度値をそのまま特徴量として用いるため，検出位置のずれによる精度低下が予測されることから，検出位置がずれた場合の精度評価も同時に行った．結果として，結節の形状が円形に近く，周辺の構造物が少ないグループで精度が向上し，逆に形状が不定形である場合や，結節周辺に大きな構造物が存在する場合に精度が低下することを実験的に証明した．

同時に，学習用に円形で周辺に構造物のないグループのみを用いた場合と全グループを学習に用いた場合とで識別精度に大きな差が見られなかったことから，学習にはある程度定形的なグループのみだけで十分な可能性が示唆された．また，検出位置が結節の中心からずれた場合の識別精度への影響は少なく，本研究で行った補正処理による精度向上は見られなかった．以上の結果から，本研究における識別処理の有効性の示唆と，同時に識別精度向上に必要な検討課題の抽出を行うことができた．

第 4 章では，腹部 X 線 CT 像から，胃がんや大腸がんの診断や治療において重要な腫大リンパ節の自動検出について述べた．がんの進展や転移などについての診断に必要な腫大リンパ節を見つけることは，医師にとって大きな負担となり，また，腫大リンパ節の検出により，その個数や位置をもとにがんの進行度についての診断支援や外科手術時の切除範囲の設定支援，また，手術中での切除が必要な位置を提示による手術支援などの実現が可能となる．本論文では，腹部腫大リンパ節を，塊状の濃淡構造であると仮定し，CT 像上の各画素における局所的な濃淡構造の推定 · 分類に基づく方法によって検出し，同時に検出した腫大リンパ節の大きさを推定することでリンパ節領域の抽出を行った．同時に，塊状構造強調処理で使用するヘッセ行列の固有値の絶対値が腫大リンパ節以外の領域で大きくなることを利用し，さらに，得られたリンパ節領域の濃度値や形状などの特徴量を解析し識別器を用いて，検出時に発生する FP を削減した．結果として，対象とする腫大リンパ節 95 個のうち 67 個を検出するとき，FP 数が約 13.3 個／例であった．

5.2 各手法においての問題とその解決結果

本節では，本論文で述べた胸部X線CT像からの肺結節検出と腹部X線CT像からの腫大リンパ節検出，それぞれの手法について，その問題点とどのように解決したかについて述べる．

5.2.1 胸部X線CT像からの肺結節検出

胸部X線CT像からの肺結節検出における大きな問題点として，アピアランスベースの手法である部分空間法を用いた識別処理に関して，肺結節の形状のばらつき，周辺の構造物の影響など何が精度低下の原因となっているかが不明であったことがある．これにより，識別精度を向上させる際に必要な工夫や対応方法が明確にできなくなっていた．それに対して本論文では，それらが部分空間法を用いた肺結節検出手法に対してどの程度影響を与えるかを実験的に検証することで，問題の解決を図った．結果として，特に周辺の構造物である胸壁の影響が大きいことが判明したことから，周辺組織の影響を低減する必要性が確認できた．

5.2.2 腹部X線CT像からの腫大リンパ節検出

腹部X線CT像からの腫大リンパ節検出における問題点としては，1次検出である塊状構造強調処理を用いた検出処理の時点で発生する多数のFPとそれにより識別段階においても精度低下が引き起こされること，および，候補として得られる領域の多くが濃度値や形状の似た領域であることから特徴量解析によって識別が困難であることであった．それらに対して本論文では，塊状構造強調処理において，ヘッセ行列の固有値に制限を設けることでFPの発生を抑制し，識別処理においては，より識別性能の高い識別器であるSVMを用いることで解決を図った．結果として，各段階において，FPを削減可能であり，最終的に検出精度を向上させることができた．

5.3 各手法における検出精度の限界

本節では，本論文で述べた各手法の検出精度の限界について述べる．このとき，どちらの手法においても，検出精度の限界は 1 次検出の精度に依存する．しかし，各章で述べたように，どちらの手法においても 1 次検出の時点では TP 率は 90%以上であることから，以下の各節ではそれ以外の点について述べる．

5.3.1 胸部 X 線 CT 像からの肺結節検出

胸部 X 線 CT 像からの肺結節検出においては，本論文で述べた検証実験の結果から，比較的円形に近く，ROI 内に別の構造物がないグループを学習，および，テストサンプルとして使用した場合の結果が，現在の手法の限界であると考えられる．これは，今回の実験により，結節の形状や円形から離れることと，周辺の構造物の影響が大きくなることが精度低下の要因であることを確認したことから，そのような要因のない場合の結果が本手法の検出精度の限界であるためである．実際の数値としては，TP 率が 0.9 のとき，FP 数が 1 スライスあたり約 0.9 個，すなわち，1 例あたり約 40 個程度であり，比較的良好であると考える．ここで，4 章において，腫大リンパ節の検出精度の向上に寄与した点として，識別器を構築する際に TP と FP のバランスを調整するパラメータを導入したことがあった．肺結節の場合も同様なパラメータを用いることや，あらかじめ FP を削減しておくことにより，現在の限界である精度を向上させることができると考えられる．

5.3.2 腹部 X 線 CT 像からの腫大リンパ節検出

腹部 X 線 CT 像からの腫大リンパ節検出においては，現在の手法の限界は TP 率については，約 78%(95 個中，76 個) である．これは，領域拡張処理による領域補正後に候補領域に含まれる TP の個数である．このため，領域補正処理の改善を行う必要がある．同時に，FP については，現在 1 例あたり，約 13.3 個であるが，4 章の実験結果の項で述べたように，この中には医師によっても画像からの情報だけでは識別が困難な例が存在するため，完全に削減することはできないと考えらえる．そのため，このような候補領域については，手術の際に切除された領域についての検査結果などの情報を利用するなどによる識

別を行う必要がある．同時に，そのような候補領域を，今後 FP として今後削減するのか，それとも医師の診断の材料として残しておく

5.4 今後の課題と展望

今後の課題として，それぞれについて検出精度改善についての検討課題と医学的な利用においてさらに必要な機能に関する検討課題，さらに，今後の展望について述べる．

肺結節の自動検出については，まず，第一段階である検出処理の改良による精度改善が考えられる．これは，一次検出での FP を抑制 [131, 132] することにより，検出処理の段階で発生する FP の数をあらかじめ減らしておくことで，識別処理において，個数の偏りによる精度への影響を低減し，最終的な識別精度の向上が期待できる．また，識別処理の段階で，識別の際に用いる情報として，今回目視にて行ったグループ分けのように解剖学的情報を付加して利用することでの精度向上などが挙げられる．具体的には，本論文において，周辺組織が ROI 内に存在することが最も大きな精度低下の要因となっていたことから，肺血管や胸壁のセグメンテーション等により ROI 内の周辺組織を除外することによる識別精度を向上することが考えられる．さらに，今回は，肺結節の形状や周辺の影響について検証したが，正常構造である FP による影響についても検討する必要がある．

また，臨床での利用に必要な機能としては，検出と提示だけでなく，面積のような大きさに関する情報の提示，および，類似した肺結節の提示による診断の効率化支援などが考えられる．これを実現させるためには，肺結節のセグメンテーションや部分空間上で近接する肺結節の情報を取得する手法の検討などが必要である．

今後の展望としては，アピアランスベースの肺結節データベースの構築とその活用による診断支援機能の充実が挙げられる．これは，現在，特徴量として ROI 内の画素そのものを使用していることを利用し，ROI 内の画素値情報と各肺結節の解剖学的情報，医師の診断などの情報を付与した状態でデータベース化することで，未知の症例に対して検出処理を行った際に自動検出と同時に画素値特徴の近い肺結節をデータベース内から提示することで，より高度な診断支援の実現を目指す．

さらに，検出機能についても解剖学的情報や診断情報などデータベース化する時に関連付られた情報を特徴量に含めて利用することで検出精度向上を図ることができると考えられる．このように，肺結節の自動検出とともに，検出した未知の肺結節に近い濃度

分布を持ち，さらに，診断情報などを付加された肺結節を提示することにより，存在検出 (CADe) だけでなく，良悪性の鑑別や進展についての診断についても支援 (CADx) を行うことができるようになると考えられる．同時に，診断を行う医師の経験が浅い場合，データベース内の診断情報を参考にすることで経験豊かな医師の診断方法について学ぶことができることから，教育用途での使用も考えられる．

腫大リンパ節の自動検出についての今後の課題は，まず，腫大リンパ節のより詳細な抽出処理の検討がある．これにより，腫大リンパ節領域がより正確に抽出可能になることで，特徴量解析の精度が向上し，最終的な検出精度の向上につながると考えられる．そのためにも，第 3 章で述べたような腫大リンパ節の形状や周辺の構造物といった情報を元に精度低下要因の検証のような腫大リンパ節自体の解析も必要である．結果として，正確に腫大リンパ節を抽出することで，腫大リンパ節の体積など診断やその後の鑑別に必要な情報をより詳細に求められるようになり，実際に臨床で利用される際に非常に有用であると考えられる．

また，第 1 章において図 1.3 や図 1.4 に示したように，リンパ節の位置が解剖学的にある程度決まっていることを利用することが考えられる．まず，自動検出した腫大リンパ節が解剖学的にどのリンパ節であるのか，すなわち，図中の番号を自動的に割り振る，ということが考えられる．これによって，自動検出された腫大リンパ節がどの臓器に繋がっているのかといった情報を提示することが可能になり，がんの進展の診断などをより効率的に行えるようになることで，より精密な手術時の切除範囲の設定支援を行えるようになる．しかし一方で，正常な，すなわち，転移などの理由により腫大していないリンパ節については CT 像中に写らないことや，自動検出での見落としの可能性，また，個人差などの影響から全てのリンパ節領域を同定することができない場合があるため，腫大リンパ節の位置だけでなく臓器の位置や血管の走行・分岐などの情報も利用した同定方法の検討が必要である．

さらに，臓器や血管の情報を逆に用いることで，検出されてはいないリンパ節の存在を検証することでの検出率の向上を行うことなども考えられる．最終的には，これらの結果を統合することで，切除範囲の自動推定を行えるようにすることも挙げられる．全く別のアプローチとして，外科手術以外の治療方法である化学療法や放射線療法に対しての支援として胸部 CT 像における経時画像診断 [133] のように，同一患者について一定期間を経

た２つ以上の CT 像間での腫大リンパ節の対応付け手法の検討がある．これにより，治療過程での腫大リンパ節の変化を詳細に捉えられるようになり，治療効果の評価といった経過観察を効率的に行えるようになる．ただし，胸部と異なり腹部の臓器は移動や変形が起こりやすいことや，治療過程における患者の体格の変化などの影響により，腫大リンパ節の位置が変動する可能性が高い．そのため，対応付けの実現のためには，腫大リンパ節の同定により得られた解剖学的な情報を付加するなど，画像情報以外の特徴を用いる必要があると考えられる．その他の医学的な応用方法として，PET などの機能情報を持つ画像とのより詳細な融合や手術前のシミュレーション，および，手術中での参照用画像への重畳表示などでの利用などもある．

今後の展望としては，先に述べたように各処理を実現し組み合わせることで，胃がん・大腸がんに対する腫大リンパ節の自動検出を核とした診断支援・治療支援システムの構築がある．すなわち，自動検出処理の結果から，得られた腫大リンパ節の解剖学的な位置を同定し，それに対して関与する血管・臓器等の情報を求め，それらの結果を統括的に用いることで，自動的に適切な切除範囲を推定し，切除範囲案を提示する．これにより得られた腫大リンパ節の位置と解剖学的名称，それらの腫大リンパ節に関与する臓器・血管をそれぞれ CT 像から構築された仮想人体上に重畳表示することで，切除範囲決定支援だけでなく，手術中に手術誘導を行う機能まで備えることが考えられる．

最後に，本論文では，２つのコンピュータ支援検出 (CADe) について述べてきた．それぞれの課題の項で述べたような精度の向上と機能の実現により，各 CAD システムの実現が当面の目標である．同時に，筆者がこれまで CAD に関しての様々な技術を学ぶことで，一部とはいえそれを発展させることができたように教育とは非常に重要な要素である．一方，CAD の大きな利点のひとつに，これまで医師の経験に依っていた部分を定式化することで情報の蓄積を行い，それを後世に活かすことができる，という点がある．この２つのことから，経験の浅い医師や医学生にとって熟練医師の持つ技術を CAD を用いてただ実現するだけでなく，その裏にある技術の蓄積部分を今後活用できるような，例えば，コンピュータ手術支援において行われている熟練医師の手技を再現するような形を診断においても実現できるようなシステムや環境の構築を将来的に目指していきたい．

謝辞

本論文は，筆者が名古屋大学大学院情報科学研究科博士課程後期課程在籍中に行った研究をまとめたものである．研究を進めるにあたって，多くの方々からご指導，ご助言など多大な支援を賜った．この場を借りて厚く御礼申し上げます．

本学 森健策先生に拝謝いたします．本研究を進めるにあたり，研究計画から論文執筆に至るまで，多大なるご指導，ご鞭撻を賜りました．同時に，計算機などの研究環境の構築や整備といった面でも厚く支えていただきました．また，国内・国外問わず，多くの発表の機会を与えていただきました．筆者がここまでこられたのも，森先生のご指導あってのことと思います．再度，ここに深く感謝いたします．

愛知工業大学 末永康仁先生には，本学博士後期課程へ進学するにあたりたくさんのご助言をいただきました．また，先生が本学を退官されるまでの間，研究についてだけでなく様々な面においてご指導，ご助言を賜り，中々筆者の研究が進まない時も，暖かく見守っていただきました．ここに深く御礼申し上げます．

本論文に目を通していただき，ご指導とご助言を頂いた，本学 村瀬洋先生，本学 大西昇先生，本学 北岡教英先生に深く感謝いたします．また，本論文を進めるにあたり，ご助言を頂いた本学 三輪和久先生に感謝いたします．

本研究について実験資料として貴重な画像データを提供していただいくと同時に，専門的な立場からご指導いただいた放射線医学総合研究所 松本徹先生，信州大学 曾根脩輔先生，愛知県がんセンター中央病院 三澤一成先生，名古屋大学医学系研究科 古川和宏先生，後藤秀実先生．藤原道隆先生，がんセンター東病院 伊藤雅昭先生，国際医療福祉大学三田病院 縄野繁先生に感謝いたします．

また，筆者が豊橋技術科学大学知識情報工学専攻の際の指導教官としてご指導頂きました，山本眞司先生に感謝いたします．その後も様々なご助力，ご助言を頂きました．深く感謝いたします．同時に，研究を進めるにあたり多岐にわたってご助力，ご助言を頂い

た山本協子先生に感謝いたします．筑波大学 滝沢穂高先生には，豊橋技科大在学中から様々な面でご助力，ご助言を頂きました．深く感謝いたします．

本研究を進める中で，様々なご助言を頂いた中京大学長谷川純一先生，目加田慶人先生に感謝いたします．

愛知工業大学 北坂孝幸先生，水野慎士先生に感謝いたします．北坂先生には，本学におられた時から研究について多くのご指導，ご助言を頂き，また，筆者の拙文を丁寧に見ていただきました．水野先生には，研究だけでなく様々な面でお世話になりました．改めて，感謝いたします．

また，本論文第 2 章の肺結節検出の研究にあたって共に研究を行った深野元太郎氏に感謝いたします．同じく，本論文第 3 章の腫大リンパ節検出の研究について初期の段階で一緒に研究を行った辻村幸弘氏に感謝いたします．

そして，日頃から熱心に御指導，御議論下さった末永研究室，森研究室の皆様に感謝いたします．末永研究室において席を並べた，古川大介氏，出口大輔先生，長尾慈郎氏，Truong Trung Dung 氏，小田昌宏先生に感謝いたします．森研究室で共に学んだ，羅雄彪氏，蒋振剛氏，陳斌氏に感謝いたします．また，林雄一郎氏，二村幸孝氏には日頃から色々と相談に乗って頂きました．深く感謝いたします．森研究室秘書，大橋理恵氏には，学会への参加や出張を始めとした，広範な事務手続きについて気を配っていただきました．ここに感謝いたします．

最後に筆者を常に暖かく支えてくれた家族に感謝いたします．

参考文献

[1] 舘野 之男 編，”原典で読む画像診断史 IVR を含めて，”エムイー振興会，東京，2001.

[2] 鳥脇 純一郎，舘野 之男，飯沼 武 編，”医用 X 線のコンピュータ診断，” シュプリンガー・フェアラーク東京，東京，1994.

[3] 石田 隆行， 桂川 茂彦，藤田 広志 監修，”医用画像ハンドブック，” オーム社，東京，2010.

[4] A. Berrington de González, S. Darby, “Risk of cancer from diagnostic X-rays: estimates for the UK and 14 other countries,” Lancet, vol.363, issue 9506, pp.345-351, 2004.

[5] 山本 正二，”Ai はなぜ必要か，どのように実施するか —求められる背景，期待される役割，実施に際するさまざまな課題など，” INNERVISION，vol.27，no.1，pp.2-7, 2012.

[6] 引地 健生，”MRI 検査における安全管理 —事故事例の検討—，” 日本職業・災害医学会会誌，vol.52，no.5，pp.257-264，2004.

[7] 西村 恒彦，佐治 英郎，飯田 秀博，”クリニカル PET 一望千里，” メジカルビュー社，東京，2004.

[8] 縄野 繁，”読影フィルムが津波のように押し寄せてくる，” コンピュータ支援画像診断学会論文誌，vol.11，no.2，pp.10-11, 2007.

[9] 藤田 広志， 石田 隆行， 桂川 茂彦 監修， 原 武史，目加田 慶人，加野 亜紀子，羽石 秀昭 編，”実践 医用画像解析ハンドブック，” オーム社，東京，2012.

[10] 厚生労働省大臣官房統計情報部 編，”平成 23 年（2011）人口動態統計（確定数）の概況，” 2012
http://www.mhlw.go.jp/toukei/saikin/hw/jinkou/kakutei11/

[11] 大臣官房統計情報部社会統計課国民生活基礎調査室 編，”平成 22 年国民生活基礎調査の概況，” 2012
http://www.mhlw.go.jp/toukei/saikin/hw/k-tyosa/k-tyosa10/index.html

[12] 財団法人 がん研究振興財団，”がんの統計 ’11，” 2012
http://ganjoho.jp/public/statistics/backnumber/2011_jp.html

[13] The National Lung Screening Trial Research Team, “Reduced Lung-Cancer Mortality with Low-Dose Computed Tomographic Screening,” The New England Journal of Medicine, vol.365, no.5, pp.395-409, 2011.

[14] C.I. Henschke, “Survival Of Patients with Stage 1 Lung Cancer Detected on CT Screening,” The New England Journal of Medicine, vol.355, no.17, pp.1763-1771, 2006.

[15] W.J. Tuddenham, “ Glossary of Terms for Thoracic Radiology: Recommendations of the Nomenclature Committee of the Fleischner Society, ” American Journal of Roentgenology, vol.143, no.3, pp.509-517, 1984.

[16] J.H. Austin, N.L. Müller, P.J. Friedman, D.M. Hansell, D.P. Naidich, M. Remy-Jardin, W.R. Webb, E.A. Zerhouni, “Glossary of Terms for CT of the Lungs: Recommendations of the Nomenclature Committee of the Fleischner Society,” Radiology, vol.200, no.2, pp.327-331, 1996.

[17] 日本胃癌学会編，”胃癌取扱い規約，” 第 13 版，金原出版，東京， 2010.

[18] 大腸癌研究会編，”大腸癌取扱い規約，” 第 7 版，金原出版，東京， 2009.

[19] K. Mori, M. Kito, T. Kitasaka, K. Misawa, M. Fujiwara, “Patient-specific laparoscopic surgery planning system based on virtual pneumoperitoneum technique,”

International Journal of Computer Assisted Radiology and Surgery, vol.4, suppl.1, pp.S140-142, 2009.

[20] Intuitive Surgical: http://www.intuitivesurgical.com

[21] Y. Nakamura, G. Fukano, H. Takizawa, S. Mizuno, S. Yamamoto, T. Matsumoto, Y. Tateno, T. Iinuma, “Eigen Nodule: View-based Recognition of Lung Nodule in Chest X-ray CT Images Using Subspace Method,” Proceeding of 17th International Conference on Pattern Recognition(ICPR), pp.681-684, 2004.

[22] 鳥脇 純一郎，長谷川 純一，”医用画像処理 50 年の印象記 その 1 コンピュータ支援画像診断の研究はいつから始まったか，” 中京大学情報理工学部テクニカルレポート，Report No.2011-1-01，2011.

[23] K. Doi, “Computer-Aided Diagnosis in Medical Imaging: Historical Review, Current Status and Future Potential,” Computerized Medical Imaging and Graphics, vol.31, no.4-5, pp.198-211, 2007.

[24] K. Suzuki, “A review of computer-aided diagnosis in thoracic and colonic imaging,” Quantitative Imaging Medicine and Surgery, vol.2, no.3, pp.163-176, 2012.

[25] M.L. Giger, H.P. Chan, J. Boone,“Anniversary Paper: History and status of CAD and quantitative image analysis: The role of Medical Physics and AAPM,” Medical Physics, vol.35, issue 12, pp.5799-5820, 2008.

[26] G.S. Lodwick, T.E. Keats, J.P. Dorst, “The Coding of Roentgen Images for Computer Analysis as Applied to Lung Cancer,” Radiology, vol.81, no.2, pp.185-200, 1963.

[27] 山村 雄一，螺良 英郎，石山 太朗，西尾 和比古，平尾 文男，小倉 剛，藤沢 知雄，正木 繁，宮脇 一男，中村 圭二郎，”胸部 X 線正面像の符号化，” 医用電子と生体工学， vol.2，no.3，pp.25-35，1963.

[28] H.C. Becker, W.J. Nettleton, P.H. Meyers, J.W. Sweeney, C.M. Nice, “Digital Computer Determination of a Medical Diagnostic Index Directly from Chest X-Ray Im-

ages," IEEE Transaction on Biomedical Engineering, vol.11, issue 3, pp.67-72, 1964.

[29] P.H. Meyers, C.M. Nice Jr., H.C. Becker, W.J. Nettleton Jr., J.W. Sweeney, G.R. Meckstroth, "Automated Computer Analysis of Radiographic Images," Radiology, vol.83, no.6, pp.1029-1034, 1964.

[30] F. Winsberg, M. Elkin, J. Macy, Jr., V. Bordaz, W. Weymouth, "Detection of Radiographic Abnormalities in Mammograms by Means of Optical Scanning and Computer Analysis," Radiology, vol.89, no.2, pp.211-215, 1967.

[31] 鳥脇 純一郎，福村 晃夫，小池 和夫，高木 良雄，"胸部X線写真の濃度分布の性質と肋骨境界の自動識別，" 医用電子と生体工学，vol.5，no.3，pp.182-191，1967.

[32] 鳥脇 純一郎，福村 晃夫，小池 和夫，高木 良雄，"電子計算機による胸部X線写真の病巣陰影識別に関する基礎的実験，" 医用電子と生体工学，vol.6，no.3，pp.207-214，1968.

[33] R.P. Kruger, W.B. Thompson, A.F. Turner, "Computer Diagnosis of Pneumoconiosis," IEEE Transaction on Systems, Man and Cybernetics, vol.SMC-4, issue 1, pp.40-49, 1974.

[34] J.R. Jagoe, K.A. Paton, "Reading chest radiographs for pneumoconiosis by computer," British Journal of Industrial Medicine, vol.32, no.4, pp.267-272, 1975.

[35] 土井 邦雄，"コンピュータによる医用画像の定量的分析：自動診断とコンピュータ支援診断の共通点と相違点，" 医用画像情報学会雑誌，vol.21，no.1，pp.8-10，2004.

[36] 土井 邦雄，"コンピュータ支援診断 (CAD) に関する世界の情勢，" Medical Imaging Technology，vol.21，no.1，pp.3-6，2003.

[37] 藤田 広志，"コンピュータ支援診断（CAD）研究ー過去から未来へー，" 日本放射線技術学会雑誌，vol.59，no.11，pp.1327-1337，2003.

[38] 長谷川 玲，”世界で初めて商品化されたマンモグラフィ用CAD －ImageChecker－，” 日本放射線技術学会雑誌，vol.56，no.3，pp.355-358，2000.

[39] H.P. Chan, B. Sahiner, M.A. Helvie, N. Petrick, M.A. Roubidoux, T.E. Wilson, D.D. Adler, C. Paramagul, J.S. Newman, S. Sanjay-Gopal, “Improvement of radiologists ’ characterization of mammographic masses by using computer-aided diagnosis: an ROC study,” Radiology, vol.212, no.3, pp.817-827, 1999.

[40] 山下 康行，”わかるヘリカルCT，” メディカル・サイエンス・インターナショナル，東京，2000.

[41] 板井 悠二，”三次元画像 －原理と臨床応用－，” 第41巻，金原出版，臨床放射線臨時増刊号，東京，1996.

[42] 森 健策，”NavI-CAD：知的ナビゲーション診断支援システム，” Medical Imaging Technology，vol.24，no.3，pp.173-180，2006.

[43] GE Healthcare: http://www.gehealthcare.com/

[44] PHILIPS: http://www.philips.co.jp

[45] SIEMENS: http://www.siemens.co.jp

[46] 東芝メディカルシステムズ株式会社: http://www.toshiba-medical.co.jp

[47] 株式会社日立メディコ: http://www.hitachi-medical.co.jp

[48] 島津製作所: http://www.shimadzu.co.jp/

[49] 富士フィルム: http://fujifilm.jp/business/healthcare/

[50] コニカミノルタ: http://www.konicaminolta.jp/healthcare/index.html

[51] AZE: http://www.aze.co.jp/

[52] Ziosoft: https://www.zio.co.jp/

[53] TERARECON: http://www.terarecon.co.jp

[54] iCAD: http://www.icadmed.com/index.cfm

[55] im3D: http://www.i-m3d.com/

[56] K. Doi, “Diagnostic imaging over the last 50 years: research and development in medical imaging science and technology,” Physics in Medicine and Biology, vol.51, no.13, pp.R5-R27, 2006.

[57] 杉本 真樹，”Tablet PC と PACS 連携による医療クラウド・コンピューティング：OsiriX for iPad cloud medicine，” Rad Fan，vol.9，no.8，pp.45-49，2011.

[58] ドクターネット: http://www.doctor-net.co.jp/

[59] GE ヘルスケア・ジャパン 医知の蔵: http://www.ichino-kura.jp/

[60] Carestream Vue Cloud Service: http://www.carestream.jp/Specials/csh-item12/vue_cloud.html

[61] 藤田 広志，”マンモグラフィ CAD システムの現状，” Medical Imaging Technology, vol.21，no.1，pp.27-33，2003.

[62] 上田 裕子，”マンモグラフィ用 CAD，” 日本放射線技術学会雑誌，vol.63，no.12，pp.1412-1417，2007.

[63] T. Messay, R.C. Hardie, S.K. Rogers, “A new computationally efficient CAD system for pulmonary nodule detection in CT imagery,” Medical Image Analysis, vol.14, no.3, pp.390-406, 2010.

[64] K. Suzuki, “A Supervised “ Lesion-Enhancement ” Filter by Use of a Massive-Training Artificial Neural Network (MTANN) in Computer-AidedDiagnosis (CAD),” Physics in Medicine and Biology, vol.54, no.18, pp.S31-S45, 2009.

[65] B. Chen, T. Kitasaka, H. Honma, H. Takabatake, M. Mori, H. Natori, K. Mori, “Automatic segmentation of pulmonary blood vessels and nodules based on local

intensity structure analysis and surface propagation in 3D chest CT images," International Journal of Computer Assisted Radiology and Surgery(CA, vol.7, issue 3, pp.465-482, 2012.

[66] M. Oda, T. Kitasaka, Y. Hayashi, K. Mori, Y. Suenaga, J. Toriwaki, "Development of a Navigation-Based CAD System for Colon," 8th International Conference on Medical Image Computing and Computer Assisted Intervention(MICCAI), Lecture Notes in Computer Science 3749, Part I, pp.696-703, 2005.

[67] R.M. Summers, C.F. Beaulieu, L.M. Pusanik, J.D. Malley, R.B. Jeffrey Jr., D.I. Glazer, S. Napel, "Automated Polyp Detector for CT Colonography: Feasibility Study," Radiology, vol.216, no.1, pp.284-290, 2000.

[68] H. Yoshida, J. Näppi, "Three-Dimensional Computer-Aided Diagnosis Scheme for Detection of Colonic Polyps," IEEE Transactions on Medical Imaging, vol.20, no.12, pp.1261-1274, 2001.

[69] 三菱スペース・ソフトウェア株式会社： http://www.mss.co.jp/

[70] 山本 啓ニ，"胸部単純X線写真用CAD，" 日本放射線技術学会雑誌，vol.61，no.6，pp.800-806，2005.

[71] PLUTO: http://pluto.s.m.is.nagoya-u.ac.jp/

[72] OsiriX: http://www.osirix-viewer.com/

[73] ImageJ: http://rsbweb.nih.gov/ij/

[74] T.W. Freer, M.J. Ulissey, "Screening Mammography with Computer-aided Detection: Prospective Study of 12860 patients in a Community Breast Center," Radiology, vol.220, no.3, pp.781-786, 2001.

[75] F.J. Gilbert, S.M. Astley, M.G.C. Gillan, O.F. Agbaje, M.G. Wallis, J. James, C.R.M. Boggis, S.W. Duffy, "Single Reading with Computer-Aided Detection for Screening

Mammography," The New England Journal of Medicine, vol.359, no.16, pp.1675-1684, 2008.

[76] Lung Image Database Consortium: http://imaging.nci.nih.gov/

[77] Auutomatic nodule DEtection 2009: http://anode09.isi.uu.nl/

[78] Extraction of Airways form CT 2009: http://image.diku.dk/exact/index.php

[79] 日本医用画像工学会 CAD コンテスト: http://www.jamit.jp/node/117

[80] 北坂孝幸，"第４回 JAMIT CAD コンテスト結果報告，" JAMIT News Letter，no.13，pp.5-10，2012.

[81] 舘野 之男，飯沼 武，松本 徹，遠藤 真広，山本 眞司，松本 満臣，"肺癌検診のためのＸ線ＣＴの開発，" 新医療，vol.17，no.10，pp.28-32，1990.

[82] 飯沼 武，舘野 之男，松本 徹，山本 眞司，松本 満臣，"肺癌検診用 CT(LSCT) の基本構想とその事前評価，" 日本医学放射線学会誌，vol.52，no.2，pp.182-190，1992.

[83] 山本 眞司，田中 一平，千田 昌弘，館野 之男，飯沼 武，松本 徹，松本 満臣，"肺癌検診用Ｘ線ＣＴ (LSCT) の基本構想と診断支援用画像処理方式の検討，" 電子情報通信学会論文誌，vol.J76-D-II， no.2，pp.250-260，1993.

[84] 小畑 秀文，"ベクトル集中度フィルタとその医用画像処理への応用，" 電子情報通信学会論論文誌，vol.J87-D-II，no.1，pp.19-30，2004.

[85] 李 鎔範，原 武史，藤田 広志，"胸部ヘリカルＣＴ画像を用いたシミュレーションによる GA テンプレートマッチング法の評価，" 医用画像情報学会雑誌，vol.17，no.3，pp.118-129，2000.

[86] Y. Lee, T. Hara, H. Fujita, S. Itoh, T. Ishigaki, "Automated detection of pulmonary nodules in helical CT Images based on an improved template matching technique," IEEE Transaction on Medical Imaging, vol.20, no.7, pp.595-604, 2001.

[87] 河田 佳樹，久保 浩章，仁木 登，大松 広伸，森山 紀之，”高分解能 CT 像による肺野小型結節解析における 3 次元超曲面曲率と 4 次元超曲面曲率の考察，” 電子情報通信学会論文誌，vol.J87-D-II，no.1，pp.248-259，2004.

[88] 岸 謙介，山本 幹男，蔵野 美恵子，古川 章，福岡 秀也，川嶋 弘尚，大松 広伸，森山 紀之，”X 線 CT の再構成 3 次元画像の 3 次元連結による肺がんの自動抽出，”Medical Imaging Technology，vol.14，no.4，pp.397-398，1996.

[89] M.L. Giger, K.T. Bae, H. MaCMahon, “Computerized detection of pulmonary nodules in computed tomography images,” Investigative Radiology, vol.29, issue 4, pp.459-465, 1994.

[90] H. Arimura, S. Katsuragawa, K. Suzuki, F. Li, J. Shiraishi, S. Sone, K. Doi, “Computerized scheme for automated detection of lung nodules in low-dose computed tomography images for lung cancer screening,” Academic Radiology, vol.11, no.6, pp.617-629, 2004.

[91] R.M. Haralick, S.R. Sternberg, X. Zhuang, “Imaging analysis using mathematical morphology,” IEEE Transaction on Pattern Analysis and Machine Intelligence, vol.PAMI-9, issue 4, pp.532-550, 1987.

[92] S, Yamamoto, I. Tanaka, M. Senda, Y. Tateno, T. Iinuma, T. Matsumoto, M. Matsumoto, “Image Processing for Computer-Aided Diagnosis of Lung Cancer by CT(LSCT),” Systems and Computers in Japan, vol.25, no.2, pp.67-80, 1994.

[93] 小畑 秀文，”モルフォロジー，” コロナ社，東京，1996.

[94] E. Oja, “Subspace method of pattern recognition,” Research Studies Press, Hertfordshire, 1983.

[95] 石井 健一郎，上田 修功，前田 英作，村瀬 洋，”わかりやすいパターン認識，” オーム社，東京，1998.

[96] 越後 富夫，岩井 儀雄，森島 繁生，鷲見 和彦，井岡 幹博，八木 康史，”人画像処理，” オーム社，東京，2007.

[97] G. Fukano, Y. Nakamura, H. Takizawa, S. Mizuno, S. Yamamoto, K. Doi, S. Katsuragawa, T. Matsumoto, Y. Tateno, T. Iinuma, “Eigen Image Recognition of Pulmonary Nodules from Thoracic CT Images by Use of Subspace Method,” IEICE Transaction on Information and Systems, vol.E88-D, no.6, pp.1273-1283, 2005.

[98] 中村 嘉彦，滝沢 穂高，水野 慎士，山本 眞司，森 健策，末永 康仁，松本 徹，曾根 脩輔，小山 真弘，”部分空間法を用いた肺結節陰影自動認識手法の改良，” 電子情報通信学会技術研究報告，医用画像，vol.105，no.579，pp.135-138，2005.

[99] 石田 皓之，柳詰 進介，目加田 慶人，井出 一郎，村瀬 洋，”部分空間法による低解像度文字認識のための生成型学習法，” 電子情報通信学会技術報告，福祉情報工学，vol.104，no.92，pp.37-42，2004.

[100] 福井 和広，山口 修，鈴木 薫，前田 賢一，”制約相互部分空間法を用いた環境変動にロバストな顔画像認識 ―照明変動の影響を抑える制約部分空間の学習―，” 電子情報通信学会論文誌，vol.J82-D-II，no.4，pp.613-620，1999.

[101] 山根 大輝，河田 佳樹，仁木 登，大松 広伸，江口 研二，金子 昌弘，楠本 昌彦，森山 紀之，柿沼 龍太郎，”高分解能胸部 3 次元 CT 像を用いた微小肺がんと周囲既存構造の関与形態の定量的解析，” 電子情報通信学会技術報告，医用画像，vol.107，no.461，pp.75-78，2008.

[102] 川尻 傑，水野 慎士，滝沢 穂高，山本 眞司，梅田 諭，松本 徹，飯沼 武，館野 之男，”CT による肺がん診断支援システムのための画像前処理法の定量評価，” コンピュータ支援画像診断学会論文誌，vol.11，no.1，pp.1-9，2007.

[103] 松本 努，深野 元太朗，江副 敏晴，水野 慎士，滝沢 穂高，山本 眞司，松本 徹，飯沼 武，館野 之男，”X 線 CT を用いた肺がん診断支援システムにおける正常組織構造の抽出，” 電子情報通信学会技術報告，医用画像，vol.103，no.599，pp.93-96，2004.

[104] 鳥脇 純一郎，”認識工学，” コロナ社，東京，1993.

[105] J.A. Hanley, B.J. McNeil, “The meaning and use of the area under a receiver operating characteristics (ROC) curve,” Radiology, vol.143, no.1, pp.29-36, 1982.

[106] 水野 慎士，滝沢 穂高，山本 眞司，松本 徹，曾根 脩輔，高山 文吉，小山 真弘，和田 眞一，”複数認識手法の統合によるX線CT肺結節陰影検出の高精度化，” 電子情報通信学会技術報告，医用画像，vol.104，no.580，pp.131-136，2005.

[107] M. Tanino, H. Takizawa, S. Yamamoto, T. Matsumoto, Y. Tateno, T. Iinuma, M. Matsumoto, “Detection method of ground glass opacities in chest X-ray CT images using automatic clustering techniques,” Proceeding of The International Society for Optical Engineering(SPIE), Medical Imaging, Image Processing, pp.1728-1737, 2003.

[108] H. Takizawa, K. Shigemoto, S. Yamamoto, T. Matsumoto, Y. Tateno, T. Iinuma, M. Matsumoto, “A Recognition Method of Lung Nodule Shadows in X-ray CT images using 3D Object Models,” International Journal of Image and Graphics(IJIG), World Scientific, vol.3, no.4, pp.533-545, 2003.

[109] 津坂 昌利，藤田 広志，宇野 光雄，原武 史，”胸部X線CT画像における縦隔リンパ節の自動検出アルゴリズムの開発，” 医用電子と生体工学，vol.36，no.4，pp.343-350，1998.

[110] 岸本 充博，二村 幸孝，小田 昌宏，北坂 孝幸，岩野 信吾，森 健策，”2時相3次元胸部CT像からのリンパ節自動抽出手法に関する検討，” 電子情報通信学会技術研究報告，パターン認識・メディア理解，vol.111，no.430，pp.237-242，2012.

[111] M. Feuerstein, B. Glocker, T. Kitasaka, Y. Nakamura, S. Iwano, K. Mori, “Mediastinal atlas creation from 3-D chest computed tomography images: application to automated detection and station mapping of lymph nodes,” Medical Image Analysis, vol.16, no.1, pp.63-74, 2012.

[112] J. Feulner, S.K. Zhou, M. Huber, J. Hornegger, D. Comaniciu, A. Cavallaro, “Lymph Node Detection in 3-D Chest CT using a Spatial Prior Probability,” Proceeding of Computer Vision and Pattern Recognition(CVPR), pp.2926-2932, 2010.

[113] L. Dornheim, J. Dornheim, I. Róssling, “Complete fully automatic model-based segmentation of normal and pathological lymph nodes in CT data,” International Journal of Computer Assisted Radiology and Surgery, vol.5, issue 6, pp.565-581, 2010.

[114] 清水 昭伸，長谷川 純一，鳥脇 純一郎，”医用画像の計算機診断のための回転型 2 階差分フィルタの性質，” 電子情報通信学会論文誌，vol.J78-D-II，no.1，pp.29-39，1995.

[115] T. Kitasaka, Y. Tsujimura, Y. Nakamura, K. Mori, Y. Suenaga, M. Ito, S. Nawano, “Automated Extraction of Lymph Nodes from 3-D Abdominal CT Images Using 3-D Minimum Directional Difference Filter,” Medical Image Computing and Computer Assisted Intervention(MICCAI), Lecture Notes in Computer Science 47921, Part II, pp.336-343, 2007.

[116] 政清 史晃，久保 満，河田 佳樹，仁木 登，西岡 将規，宮本 英典，古川 幸造，島田 光生，西谷 弘，”腹部 CT 画像を用いた肥大リンパ節の抽出アルゴリズム，” 電子情報通信学会技術研究報告，医用画像，vol.108，no.47，pp.55-58，2008.

[117] A. Barbu, M. Suehling, X. Xu, D. Liu, S.K. Zhou, D. Comaniciu, “Automatic Detection and Segmentation of Lymph Nodes From CT Data,” IEEE Transaction on Medical Imaging, vol.31, no.2, pp.240-250, 2012.

[118] 横井 望，清水 昭伸，佐藤 礼子，小畑 秀文，織内 昇，遠藤 啓吾，”PET 像と CT 像の組み合わせを用いた異常部位検出処理の改善，” 第 25 回日本医用画像工学会大会予稿集，OP10-2，2006.

[119] 新田 修平，本田 清士，糟谷 友美，本谷 秀堅，深見 忠典，湯浅 哲也，赤塚 孝雄，呉 勁，武田 徹，”PET/CT 画像からの腫瘍候補領域自動抽出による支援診断システム，” Medical Imaging Technology vol.24，no.3，pp.181-190，2006.

[120] 中村 嘉彦，北坂 孝幸，森 健策，末永 康仁，伊藤 雅昭，縄野 繁，”3 次元腹部 X 線 CT 像からの局所濃淡構造解析を用いたリンパ節抽出手法の検討，” 第 28 回日本医用画像工学会大会予稿集，OP3-07，2009.

[121] Y. Nakamura, Y. Tsujimura, T. Kitasaka, K. Mori, Y. Suenaga, S. Nawano, “A study on blood vessel segmentation and lymph node detection from 3D abdominal X-ray CT images,” International Journal of Computer Assisted Radiology and Surgery, vol.1, suppl.1, pp.381-382, 2006.

[122] 中村 嘉彦，辻村 幸弘，北坂 孝幸，森 健策，末永 康仁，伊藤 雅昭，縄野 繁，”3 次元腹部 X 線 CT 像からの局所濃淡構造解析を用いた血管領域およびリンパ節抽出手法の検討，” 電子情報通信学会技術研究報告，医用画像，vol.106，no.510，pp.73-76，2007.

[123] A.P. Dempster, N.M. Laird, D.B. Rubin, “Maximum Likelihood from Incomplete Data via the EM Algorithm,” Journal of the Royal Statistical Society: Series B, vol.39, no.1, pp.1-38, 1977.

[124] 平野 靖，国光 和宏，長谷川 純一，鳥脇 純一郎，”4 次元超曲面の曲率を用いた領域拡張法と胸部 CT 像からの血管抽出への応用，” コンピュータ支援画像診断学会論文誌，vol.7，no.3，pp.19-28，2003.

[125] Y. Sato, C.F. Westin, A. Bhalerao, S. Nakajima, N. Shiraga, S. Tamura, “Tissue Classification Based on 3D Local Intensity Structures for Volume Rendering,” IEEE Transaction on Visualization and Computer Graphics, vol.6, no.2, pp.160-180, 2000.

[126] A.F. Frangi, W.J. Niessen, K.L. Vincken, M.A. Viergever, “Multiscale vessel enhancement filtering,” Medical Image Computing and Computer-Assisted Intervention(MICCAI), Lecture Notes in Computer Science, vol.1496, pp.130-137, 1998.

[127] C.C. Chang , C.J. Lin, “LIBSVM: a library for support vector machines,” ACM Transactions on Intelligent Systems and Technology, vol.2 issue 3, pp.27:1-27:27, 2011.

[128] R.R. Beichel, Y. Wang, “Computer-aided lymph node segmentation in volumetric CT data,” Medical Physics, vol.39, no.9, pp.5419-5428, 2012.

[129] J. Yan, T.G. Zhuang, B. Zhao, L.H. Schwartz, “Lymph node segmentation from CT images using fast marching method,” Computerized Medical Imaging and Graphics, vol.28, issue 1-2, pp.33-38, 2004.

[130] L. Dornheim, J. Dornheim, I. Rössling, T. Mönch, “Model-based Segmentation of Pathological Lymph Nodes in CT Data,” Proceeding of The International Society for Optical Engineering(SPIE), Medical Imaging, vol.7623, p.76234V, 2010.

[131] 澁谷 倫子，杉浦 彰彦，滝沢 穂高，奥村 俊昭，山本 眞司，”可変N-Quoitとベクトル集中度の併用による肺結節陰影の検出，” 電子情報通信学会論文誌，vol.J93-D, no.8，pp.1491-1501，2010.

[132] 澁谷 倫子，杉浦 彰彦，滝沢 穂高，奥村 俊昭，山本 眞司，”カテゴリ別k近傍パターンの平均類似度に基づく肺結節陰影の識別，” 電子情報通信学会論文誌，vol.J95-D, no.4，pp.1035-1047，2012.

[133] 陳 斌，中村 嘉彦，北坂 孝幸，本間 裕敏，高畠 博嗣，森 雅樹，名取 博，森 健策，”3次元胸部CT像群からの経時変化を考慮した多発性小肺結節対応付け手法，” Medical Imaging Technology，vol.29，no.4，pp.191-199，2011.

研究業績

学術論文

[1] Gentaro Fukano, **Yoshihiko Nakamura**, Hotaka Takizawa, Shinji Mizuno, Shinji Yamamoto, Kunio Doi, Shigehiko Katsuragawa, Tohru Matasumoto, Yukio Tateno, Takeshi Iinuma, “ Eigen Image Recognition of Pulmonary Nodules from Thoracic CT Images by Use of Subspace Method,”IEICE Transactions on Information and Systems, Vol.E88-D, No.6, pp.1273-1283, 2005.

[2] 中村 嘉彦, 森 健策, 末永 康仁, 山本 眞司, 滝沢 穂高, 水野慎士，松本徹，曾根脩輔，” 部分空間法を用いた胸部X線CT像からの肺結節陰影認識における精度低下要因の分析，” MEDICAL IMAGING TECHNOLOGY, Vol.26, No.5, pp.347-358, 2008.

[3] 陳 斌, 中村 嘉彦, 北坂 孝幸, 本間 裕敏, 高畠 博嗣, 森 雅樹，名取 博，森 健策，“3次元胸部CT像群からの経時変化を考慮した多発性小肺結節対応付け手法,” MEDICAL IMAGING TECHNOLOGY, Vol. 29, No. 4, pp.191-199, 2011.

[4] Marco Feuerstein, Ben Glocker, Takayuki Kitasaka, **Yoshihiko Nakamura**, Shingo Iwano, Kensaku Mori, “Mediastinal atlas creation from 3-D chest computed tomography images: application to automated detection and station mapping of lymph nodes,” Medical Image Analysis, Vol.16, No.1, pp.63-74, 2012.

[5] 中村 嘉彦, 北坂 孝幸, 水野 慎士, 古川 和宏, 後藤 秀実，藤原 道隆，三澤 一成，伊藤 雅昭，縄野 繁，森 健策, “塊状構造強調処理の改良による3次元腹部X線CT像からのリンパ節自動検出手法の精度向上,” MEDICAL IMAGING TECHNOLOGY, 採録決定

国際会議

[1] **Yoshihiko Nakamura**, Gentaro Fukano, Hotaka Takizawa, Shinji Mizuno, Shinji Yamamoto, Tohru Matsumoto, Yukio Tateno, Takeshi Iinuma, Mitsuomi Matsumoto, “ Eigen Nodule:View-based Recognition of Lung Nodule in Chest X-ray CT Images Using Subspace Method,” Proceedings of Society of Photo-Optical Instrumentation Engineers (SPIE) Medical Imaging 2004, Image Processing, pp.980-984, 2004.

[2] **Yoshihiko Nakamura**, Gentaro Fukano, Hotaka Takizawa, Shinji Mizuno, Shinji Yamamoto, Tohru Matsumoto, Yukio Tateno, Takeshi Iinuma, Mitsuomi Matsumoto, “Pulmonary nodule detection from X-ray CT data by a subspace method,” Proceedings of the 18th International Congress and Exhibition on Computer Assisted Radiology and Surgery (CARS), p.1355, 2004.

[3] **Yoshihiko Nakamura**, Gentaro Fukano, Hotaka Takizawa, Shinji Mizuno, Shinji Yamamoto, Tohru Matsumoto, Yukio Tateno, Takeshi Iinuma, “Eigen Nodule : View-based Recognition of Lung Nodule in Chest X-ray CT Images Using Subspace Method ,” Proceedings of the 17th International Conference on Pattern Recognition (ICPR), Vol.4, pp.681-684, 2004.

[4] **Yoshihiko Nakamura**, Yukihiro Tsujimura, Takayuki Kitasaka, Kensaku Mori, Yasuhito Suenaga, Shigeru Nawano,“A study on blood vessel segmentation and lymph node detection from 3D abdominal X-ray CT images,” International Journal of Computer Assisted Radiology and Surgery, Vol.1, Sup.1, CARS2006 Computer Assisted Radiology and Surgery, Proceedings of the 20th International Congress and Exhibition (CARS), pp.381-382, 2006.

[5] Takayuki Kitasaka, Yukihiro Tsujimura, **Yoshihiko Nakamura**, Kensaku Mori, Yasuhito Suenaga, Masaaki Ito, Shigeru Nawano, “Automated Extraction of Lymph Nodes from 3-D Abdominal CT Images Using 3-D Minimum Directional Difference Filter,” Medical Image Computing and Computer-Assisted Intervention - MIC-

CAI2007 Proceedings, 10th International Conference, LNCS 47921, Part II, pp.336-343, 2007.

[6] Kensaku Mori, Yukihiro Tsujimura, **Yoshihiko Nakamura**, Takayuki. Kitasaka, Yasuhito Suenaga, Masaaki Ito, Shigeru Nawano, "Automated extraction of lymph nodes from 3D abdominal CT images by using 3-D minimum directional difference filter," Medical Image Computing and Computer-Assisted Intervention - MICCAI2007 Proceedings, 10th International Conference, LNCS 47921, Part II, pp.336-343, 2007.

[7] Kensaku Mori, **Yoshihiko Nakamura**, Takayuki Kitasaka, Yasuhito Suenaga, Shigeru Nawano, Masaaki Ito, "Lymph-CAD: A CAD System for Supporting Lymph Node Diagnosis on CT and PET Images," RSNA (Radiological Society of North America) Scientific Assembly and Annual Meeting Program 2007, p.837, 2007.

[8] Yukitaka Nimura, **Yoshihiko Nakamura**, Takayuki Kitasaka, Kensaku Mori, Hirotsugu Takabatake, Masaki Mori, Hiroshi Natori, "Dynamic CAD: A CAD System Based on Dynamic Volume-rendering for Assessing Chemotherapeutic Effects on Follow-up 3D Chest CT Scans," RSNA (Radiological Society of North America) Scientific Assembly and Annual Meeting Program 2009, p.930 , 2009.

[9] Kensaku Mori, Hideto Naito, **Yoshihiko Nakamura**, Takayuki. Kitasaka, Yasuhito Suenaga, Hirotoshi Honma, Masaki Mori, Hirotsugu Takabatake, Hiroshi Natori, Daniel Rueckert, "CAD system for automated analysis and visualization for follow-up 3D chest CT images," International Journal of Computer Assisted Radiology and Surgery, Vol.4, Suppl.1, pp.S177-178, 2009.

[10] Kensaku Mori, **Yoshihiko Nakamura**, Takayuki Kitasaka, Masaaki Ito, Shigeru Nawano, Kazunari Misawa, Michitaka Fujiwara, "Automated detection and display of abdominal lymph nodes from CT volumes based on local intensity structure analysis," International Journal of Computer Assisted Radiology and Surgery, Vol.5, Suppl.1, pp.S125-S126, 2010.

学会での口頭発表

[1] 中村 嘉彦, 深野 元太朗, 滝沢 穂高, 山本 眞司, 松本 徹, 舘野 之男, 飯沼 武, ”部分空間法を用いたX線CT画像からの肺がん陰影認識, ”電子情報通信学会2003年総合大会講演論文集, p.345 (D-16-6), 2003

[2] 中村 嘉彦, 深野 元太朗, 滝沢 穂高, 水野 慎士, 山本 眞司, 松本 徹, 舘野 之男, 飯沼 武, ”部分空間法を用いた胸部X線CT画像からの肺結節認識, ”画像の認識・理解シンポジウム (MIRU2004) 論文集, Vol.1, pp.595-600, 2004

[3] 中村 嘉彦, 江副 敏晴, 水野 慎士, 滝沢 穂高, 山本 眞司, 清水 昭伸, 松本 徹, 舘野 之男, 飯沼 武, ”X線CT像からの肺がん陰影自動抽出における識別関数の理論的考察, ”第23回日本医用画像工学会大会抄録集, P2-69, 2004

[4] 中村 嘉彦, 深野 元太朗, 滝沢 穂高, 水野 慎士, 山本 眞司, , 松本 徹, 曾根 脩輔, 高山 文吉, 小山 真弘, 和田 眞一, ”肺結節陰影の位置ずれや回転を考慮した部分空間法によるX線CT画像の認識, ”電子情報通信学会技術研究報告, 医用画像, Vol.104, No.580, pp.119-124, 2005

[5] 中村 嘉彦, 滝沢 穂高, 水野 慎士, 山本 眞司, 森 健策, 末永 康仁 , 松本 徹, 曾根 脩輔, 小山 真弘, ”部分空間法を用いた肺結節陰影自動認識手法の改良, ”電子情報通信学会技術研究報告, 医用画像, Vol.105, No.579, pp.135-138, 2005

[6] 中村 嘉彦, 林 雄一郎, 北坂 孝幸, 森 健策, 末永 康仁, 縄野 繁, ”3次元線強調フィルタを用いた腹部X線CT像からの血管領域抽出手法に関する予備的検討, ”第14回コンピュータ外科学会大会・第15回コンピュータ支援画像診断学会大会合同論文集, pp.301-302, 2005

[7] 中村 嘉彦, 滝沢 穂高, 水野 慎士, 山本 眞司, 森 健策, 末永 康仁, 松本 徹, 曾根 脩輔, 小山 真弘, ”肺結節陰影の位置ずれや回転を考慮した部分空間法によるX線CT画像認識の改良, ”第25回日本医用画像工学会大会予稿集, OP14-1, 2006

[8] 中村 嘉彦, 辻村 幸弘, 北坂 孝幸, 森 健策, 末永 康仁, 伊藤 雅昭, 縄野 繁, ”3次元腹部X線CT像からの局所濃淡構造解析を用いた血管領域およびリンパ節抽出手法の検

討, ”電子情報通信学会技術研究報告, 医用画像, Vol.106, No.510, pp.73-76, 2007

[9] 中村 嘉彦, 辻村 幸弘, 北坂 孝幸, 森 健策, 末永 康仁, 伊藤 雅昭, 縄野 繁, ”局所濃淡構造処理を用いた腹部X線CT像からのリンパ節抽出手法の検討, ”第26回日本医用画像工学会大会予稿集, C6-1, 2007

[10] 中村 嘉彦, 辻村 幸弘, 北坂 孝幸, 森 健策, 末永 康仁, 伊藤 雅昭, 縄野 繁, ”局所濃淡構造を用いた3次元腹部X線CT像からのリンパ節抽出, ”電子情報通信学会2007年総合大会講演論文集, p.287, 2007

[11] 中村 嘉彦, 森 健策, 末永 康仁, 北坂 孝幸, 伊藤 雅昭, 縄野 繁, ”局所濃淡構造強調処理を用いた3次元腹部X線CT像からのリンパ節抽出手法の検討, ”平成20年度電気関係学会東海支部連合大会プログラム, O-354, 2008

[12] 中村 嘉彦, 森 健策, 末永 康仁, 山本 眞司, 滝沢 穂高, 松本 徹, 曾根 脩輔, ”部分空間法を用いた胸部X線CT像からの肺結節陰影認識における精度低下要因の分析, ”第27回日本医用画像工学会大会予稿集, C1-05, 2008

[13] 中村 嘉彦, 北坂 孝幸, 森 健策, 末永 康仁, 伊藤 雅昭, 縄野　繁, ”3次元腹部X線CT像からの局所濃淡構造解析を用いたリンパ節抽出手法の検討, ”第28回日本医用画像工学会大会予稿集, OP3-07, 2009

[14] 中村 嘉彦, 北坂 孝幸, 森 健策, 末永 康仁, 伊藤 雅昭, 縄野 繁, ”局所濃淡構造解析を用いた3次元腹部X線CT像からのリンパ節抽出手法の改良, ”電子情報通信学会技術研究報告, 医用画像, Vol.109, No.65, pp.69-74, 2009

[15] 中村 嘉彦, 北坂 孝幸, 古川 和宏, 後藤 秀実, 藤原 道隆, 三澤 一成, 伊藤 雅昭, 縄野 繁, 森 健策, ”3次元腹部X線CT像からのリンパ節抽出手法の改良, ”第29回日本医用画像工学会大会予稿集, OP4-1, 2010

[16] 中村 嘉彦, 北坂 孝幸, 古川 和宏, 後藤 秀実, 藤原 道隆, 三澤 一成, 伊藤 雅昭, 縄野 繁, 森 健策, ”3次元腹部X線CT像からのリンパ節自動検出, ”生体医工学シンポジウム2010講演予稿集, 1-6-6, 2010

[17] 中村 嘉彦, 北坂 孝幸, 水野 慎士, 古川 和宏, 後藤 秀実, 藤原 道隆, 三澤 一成, 伊藤 雅昭, 縄野 繁, 森 健策, ”3 次元胸部 X 線 CT 像からのリンパ節検出手法の開発, ”日本コンピュータ外科学会誌 第 19 回日本コンピュータ外科学会大会特集号, Vol.12, No.3, 9-42, pp.284-285, 2010

[18] 中村 嘉彦, 北坂 孝幸, 水野 慎士, 古川 和宏, 後藤 秀実, 藤原 道隆, 三澤 一成, 伊藤 雅昭, 縄野 繁, 森 健策, ”複数の検出手法の統合による 3 次元腹部 X 線 CT 像からのリンパ節自動検出に関する検討, ”電子情報通信学会技術研究報告, 医用画像, Vol.110, No.364, pp.147-152, 2011

[19] 中村 嘉彦, 古川 和宏, 後藤 秀実, 藤原 道隆, 森 健策, 北坂 孝幸, 水野 慎士, 三澤 一成, 伊藤 雅昭, 縄野 繁, ”特徴量解析の改良による 3 次元腹部 X 線 CT 像からのリンパ節自動検出手法の精度向上, ”平成 23 年度電気関係学会東海支部連合大会予稿集, p.A4-8, 2011

[20] 中村 嘉彦, 北坂 孝幸, 水野 慎士, 古川 和宏, 後藤 秀実, 藤原 道隆, 三澤 一成, 伊藤 雅昭, 縄野 繁, 森 健策, ”塊状構造強調処理の改良による 3 次元腹部 X 線 CT 像からのリンパ節自動検出手法の精度向上, ”第 31 回日本医用画像工学会大会予稿集, OP2-4, 2012