主論文の要旨

BCL10 as a useful marker for pancreatic acinar cell carcinoma, especially using endoscopic ultrasound cytology specimens

（BCL10は膵腺房細胞癌の診断、特に超音波内視鏡下穿刺細胞診材料における診断において有用なマーカーである）

名古屋大学大学院医学系研究科　分子総合医学専攻
高次医用科学講座　臓器病態診断学分野
（指導：中村 栄男　教授）
細田 和貴

【諸言】

膵腺房細胞癌は膵腫瘍全体の 1-2%を占める稀な悪性腫瘍である。病理組織学的には膵腺房様の構造をなし、trypsin、lipase 等の膵外分泌酵素の発現を示す。分子病理学的には膵管癌の 90%以上でみられる *KRAS* 遺伝子変異は殆どなく、また膵管癌で比較的高頻度にみられる *p53*、*Smad4*、*p16* などの癌抑制遺伝子の異常も腺房細胞癌では稀である。膵管癌とは生物学的に異なる腫瘍と考えられている。

BCL10 は節外性濾胞辺縁帯リンパ腫で発見された t(1;14)(q22;q32)転座の責任遺伝子として同定された。アポトーシス関連蛋白と考えられており、N 末端側に caspase recruitment domain を有し NF-kappaB の活性化調節に関与することが知られている。主にリンパ組織で解析が進められたが、近年膵の腺房細胞癌で BCL10 の免疫染色が陽性となることが報告された。　超音波内視鏡下穿刺吸引（Endoscopic ultrasound-guided fine-needle aspiration、以下 EUS-FNA と略）は膵腫瘍診断において重要なモダリティとなりつつある。特異度の高い診断法であるが、EUS-FNA で採取された材料の特徴として少量かつ組織の断片化が指摘され、そのため診断に苦慮することも少なくない。EUS-FNA 材料における腺房細胞癌の診断の問題点として神経内分泌腫瘍や膵管癌との細胞学的類似性が挙げられ、確定診断には分子マーカーの補助が必須である。我々は膵腺房細胞マーカーとしての BCL10 の有用性を検証し、膵腫瘍の診断能と EUS-FNA 検体への応用について検討した。

【対象と方法】

1993 年 3 月から 2009 年 3 月の間に愛知県がんセンター病院で EUS-FNA、外科切除術を施行された膵腫瘍 126 例を対象とした。内訳は腺房細胞癌 17 例、膵管癌 23 例、腺扁平上皮癌 4 例、膵管内乳頭粘液性腫瘍（以下 IPMN と略）9 例、粘液性嚢胞腫瘍（以下 MCN と略)10 例、漿液性嚢胞腫瘍 9 例、神経内分泌腫瘍 44 例、solid pseudopapillary neoplasm 10 例。外科切除材料は 116 例、EUS-FNA 材料は 58 例で検討可能であった。

免疫染色：Autostainer Link 48 (Dako, Copenhagen, Denmark)を用い染色を行った。以下のモノクローナル抗体を使用した：chromogranin A, synaptophysin, trypsin, BCL10。染色性は 4 段階で評価した：0、発現なし；1+、弱い陽性像で全体の 50%未満；2+、強い陽性像で全体の 50%未満；3+、強い陽性像で全体の 50%以上。
KRAS、*GNAS* 遺伝子解析：パラフィン包埋された薄切切片から DNA を抽出し、PCR 法により増幅した。Cycleave PCR core kit (TAKARA, Otsu, Japan)により野生型プローブと変異型プローブをハイブリダイズさせ、Smart Cycler System (Cepheid, Sunnyvale, CA)により蛍光強度を計測した。
統計学的解析：カイ 2 乗検定及び Fisher 直接検定により優位差を検定した。p 値 0.05 未満をもって統計学的に優位差ありと評価した。

【結果】

正常の膵実質では BCL10 は腺房細胞にのみ陽性を示し、膵管とランゲルハンス島は陰性であった（図１）。膵腫瘍においては、BCL10 免疫染色は腺房細胞癌の 82％(14/17) で強陽性を示した（図２）。また腺扁平上皮癌の 50％(2/4)に陽性であったが、陽性所見は角化分化を示す癌細胞に限局していた（図３-A、B)。その他の腫瘍では BCL10 はほぼ陰性であった。

表１に膵腫瘍の BCL10 発現結果、および内分泌マーカー、*KRAS*、*GNAS* 変異の解析結果を示す。*KRAS* 変異を有する膵腫瘍は 30 例でみられ、そのうち BCL10 陽性腫瘍は 3 例のみであった（2 例の腺扁平上皮癌と 1 例の IPMN)。*GNAS* 変異を有する膵腫瘍は 114 例中 3 例で認められ、全て IPMN であった。神経内分泌腫瘍では BCL10 は全例陰性であった。

次に、EUS-FNA 検体における有用性を検討した（n=58)。BCL10 は腺房細胞癌（9/13)、および腺扁平上皮癌の角化細胞に陽性で（2/4)、その他の 43 例の腫瘍では全て陰性であった（表２、図３-C、D)。

【考察】

腺房細胞癌は神経内分泌腫瘍と組織学的類似性を有し、しばしば内分泌マーカーも部分陽性を示すことから、両者の鑑別に特異的なマーカーが必要である。BCL10 は神経内分泌腫瘍では全例陰性、腺房細胞癌では高頻度陽性であった。量の少ない EUS-FNA の検体においても BCL10 は同様の結果を示し、診断的価値の高さを示した。一般に、EUS-FNA など少量の検体には明瞭な染色態度を示すマーカーが望ましい。弱陽性の所見は非特異的反応との区別が困難なためである。この点、BCL10 は代表的な腺房細胞マーカーである trypsin よりも明瞭な染色態度を示す傾向があり（表 2)、EUS-FNA 材料に適したマーカーの特性を有している。

腺房細胞癌は膵管への分化を示すことがあり、その際には膵管癌や IPMN、MCN との鑑別が問題となる。我々は BCL10 免疫染色に *KRAS*、*GNAS* 遺伝子解析を併用することで、これらの鑑別が可能であることを示した。すなわち、１）*KRAS* 変異は 95%以上の膵管癌、40～80％の IPMN、30％の MCN で認められ腺房細胞癌では変異はない、２）*GNAS* 変異は IPMN に特異的である、３）BCL10 発現は *KRAS* 変異、*GNAS* 変異と相互排他的である、という図式である。BCL10 が膵腫瘍分類学上意義のあるマーカーであることを示唆している。BCL10 が腺扁平上皮癌の角化細胞で陽性となることを、膵腫瘍において初めて報告した。角化細胞は腺房細胞癌とは形態学的に異なるが、EUS-FNA の微小な検体では BCL10 発現の解釈を与える上で落とし穴ともなりうるため強調したい。

【結語】

膵腫瘍における BCL10 発現を検討した。BCL10 は腺房細胞癌で特異的に発現しており、膵管癌や IPMN、MCN などの *KRAS*、*GNAS* 変異を有する膵腫瘍では発現は稀であっ

た。また神経内分泌腫瘍では BCL10 は全例陰性となり、両者の鑑別に有用と考えられた。EUS-FNA における腺房細胞癌の診断に高い有用性が示された。

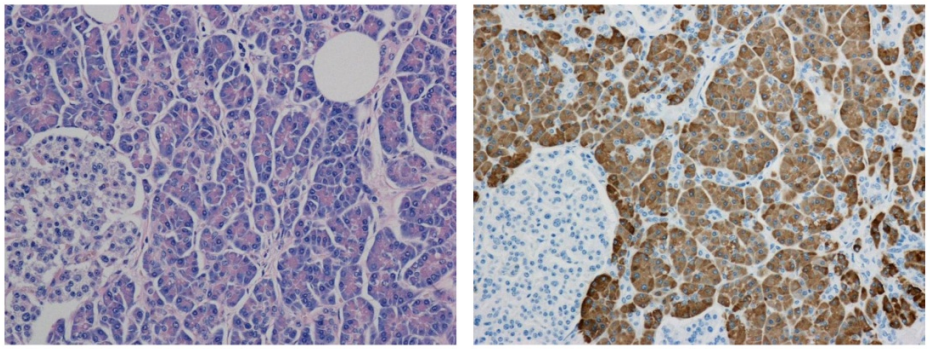

図 1.　正常膵における BCL10 発現。BCL10 は腺房細胞に均一に陽性となり、膵管やランゲルハンス島は標識されない。（左：H&E、右：BCL10）

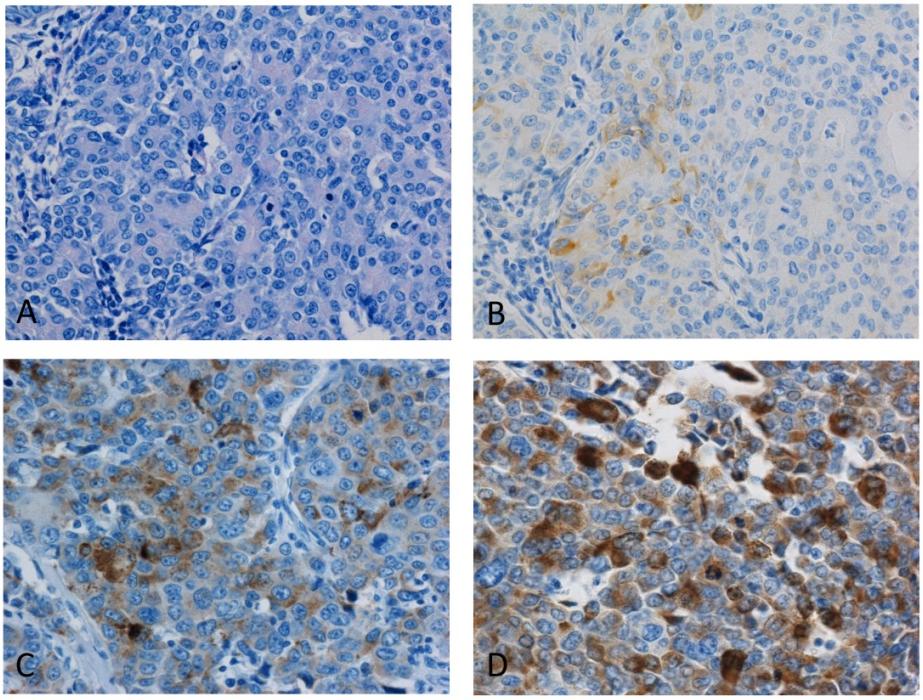

図 2.　典型的な腺房細胞癌を示す。組織学的に腺房様の胞巣をなして増殖し、構成する細胞は小型で好塩基性の胞体、円形核など特徴的な所見を有する（A：H&E）。Synaptophysin は部分陽性（B）、trypsin は部分陽性（C）。BCL10 は、全体に不均一性を示しつつも、trypsin より多くの細胞で、かつより強い陽性所見を示した（D）。

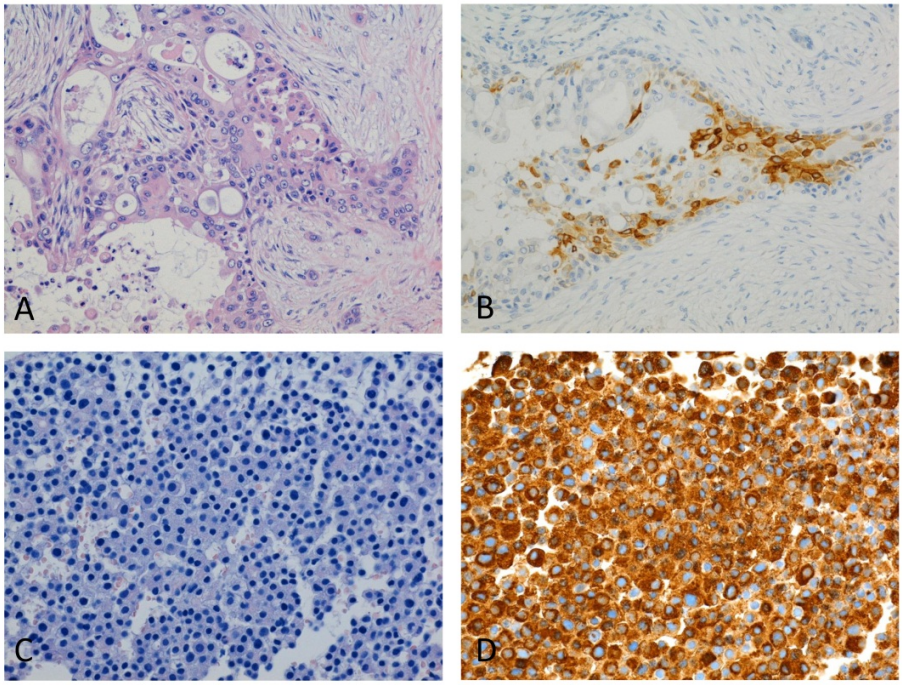

図 3.　典型的な腺扁平上皮癌を上段に示す（A：H&E、B：BCL10）。腺への分化と角化への分化をしめす癌細胞が増殖する（A）。BCL10 は角化を示す癌細胞に陽性であった（B）。下段は腺房細胞癌の EUS-FNA 材料（C：H&E、D：BCL10）。細胞には均一性があり、好塩基性胞体と円形核を有する（C）。BCL10 は強陽性を示した（D）。細胞学的に神経内分泌腫瘍との鑑別が難しく、EUS-FNA での BCL10 免疫染色の有用性は高い。

表 **1. 126** 例の膵腫瘍における **BCL10** と神経内分泌マーカー発現、および ***KRAS***、***GNAS*** 遺伝子解析

		BCL-10								
		Positive		Negative						
Subtype	**Total (n)**	**3+**	**2+**	**1+**	**0**	**Positive rate (%)**	***KRAS* mutation rate (%)**	***GNAS* mutation rate (%)**	**CGA positive (%)**	**SYN positive (%)**
ACC	17	10	4		3	14/17 (82%)	0/16 (0%)	0/16 (0%)	6/17 (35%)	8/17 (47%)
ADSQ	4		2	1	0	2/4 (50%)	4/4 (100%)	0/4 (0%)	0/4 (0%)	0/4 (0%)
PDA	23			1	22	0/23 (0%)	20/22 (91%)	0/21 (0%)	0/20 (0%)	0/20 (0%)
IPMN	9		1	3	5	1/9 (11%)	3/8 (38%)	3/8 (38%)	n.a.	n.a.
MCN	10		1	3	6	1/10 (10%)	1/5 (20%)	0/6 (0%)	n.a.	n.a.
NET	44			1	43	0/44 (0%)	2/44 (5%)	0/43 (0%)	43/44 (98%)	44/44 (100%)
SCN	9			1	8	0/9 (0%)	0/7 (0%)	0/7 (0%)	n.a.	n.a.
SPN	10		1	2	7	1/10 (10%)	0/9 (0%)	0/9 (0%)	2/7 (29%)	5/7 (71%)

ACC indicates acinar cell carcinoma; ADSQ, adenosquamous carcinoma; PDA, pancreatic ductal adenocarcinoma; IPMN, intraductal papillary mucinous neoplasm; MCN, mucinous cystic neoplasm; NET, neuroendocrine tumor; SCN, serous cystic neoplasm; SPN, solid pseudopapillary neoplasm; CGA, chromogranin A; SYN, synaptophysin; n.a., not assessed.

表 **2. 58** 例の膵腫瘍に対する **EUS-FNA** 検体を用いた **BCL10**、神経内分泌マーカー発現、および ***KRAS***、***GNAS*** 遺伝子解析

		EUS-FNA						Resected	
Case ID.	**Subtype**	***KRAS* mutation**	***GNAS* mutation**	**CGA**	**SYN**	**BCL10**	**Trypsin**	**BCL10**	**Trypsin**
1	ACC	WT	WT	+, focal	-	2+	2+	3+	2+
2	ACC	WT	WT	-	-	3+	-	3+	2+
3	ACC	WT	WT	-	-	-	equivocal	2+	2+
4	ACC	WT	WT	-	-	2+	1+	3+	1+
5	ACC	WT	WT	-	+, focal	3+	1+	3+	1+
6	ACC	WT	WT	-	-	-	-	-	1+
7	ACC	WT	WT	-	-	-	-	-	1+
8	Mixed Ductal-ACC	WT	WT	+	+	3+	equivocal	2+	2+
9	ACC	WT	WT	-	-	3+	1+		
10	ACC	WT	WT	+	+	3+	2+		
11	ACC	WT	WT	-	+, focal	2+	3+		
12	ACC	WT	WT	-	+, focal	2+	2+		
13	ACC	WT	WT	+, focal	+, focal	-	1+		
	PDA (n=18)	15/17 (88%)	0/14 (0%)	0/15 (0%)	0/15 (0%)	0/18 (0%)			
	ADSQ (n=4)	4/4 (100%)	0/4 (0%)	n.a.	n.a.	2/4 (50%)			
	NET (n=17)	2/17 (12%)	0/16 (0%)	17/17 (100%)	17/17 (100%)	0/17 (0%)			
	SPN (n=6)	0/6 (0%)	0/6 (0%)	2/3 (67%)	2/3 (67%)	0/6 (0%)			

ACC indicates acinar cell carcinoma; PDA, pancreatic ductal adenocarcinoma; ADSQ, adenosquamous carcinoma; NET, neuroendocrine tumor; SPN, solid pseudopapillary neoplasm; WT, wild-type; CGA, chromogranin A; SYN, synaptophysin; n.a., not assessed.
Two cases of acinar cell carcinomas showed equivocal results, in which non-specific staining was too pronounced to make a definite evaluation.