

主論文の要約

**Mutations in SAM syndrome and palmoplantar  
keratoderma patients suggest genotype/phenotype  
correlations in DSG1 mutations**

SAM症候群および掌蹠角化症患者での遺伝子変異は  
*DSG1*遺伝子の遺伝型と表現型の相関関係を示唆する

名古屋大学大学院医学系研究科 総合医学専攻  
運動・形態外科学講座 皮膚科学分野

(指導：秋山 真志 教授)

竹内 想

## 【緒言】

デスモグレイン 1 は皮膚組織の表皮細胞間の接着構造、デスモソームに関わる膜貫通タンパク質であり *DSGI* はこれをコードする遺伝子である。掌蹠角化症 (palmoplantar keratoderma、以下 PPK) は、遺伝性に手掌と足底に過角化をきたす疾患の総称である。SAM 症候群は、severe dermatitis、multiple allergies、metabolic wasting の 3 つを主徴とする疾患概念である。*DSGI* 遺伝子変異をヘテロ接合体で保有している場合 PPK を、ホモ接合体ないし複合ヘテロ接合体で保有している場合 SAM 症候群を発症することが知られている。

本研究では両疾患の形態学的特徴を比較し、また遺伝子変異の部位・性質と臨床像との関連について検討した。

## 【対象および方法】

SAM 症候群患者 1 例と PPK 患者 1 例を対象として、光学顕微鏡および電子顕微鏡による形態学的評価を行った。遺伝子変異解析のため、Sanger 法、全エクソームまたは全ゲノム解析法を用いた。文献的検索を行い、既報告の *DSGI* 遺伝子変異 41 個についても検討した。

## 【結果】

SAM 症候群患者 (Figure 1a~e) では全身に紅斑を伴うびらん、緊満性水疱を認め掌蹠では著明な過角化を認めた。爪・歯牙・粘膜を含めた皮膚以外の臓器病変は認めなかった。血清 IgE 値は 80,612IU/mL と著しく高値であり、severe dermatitis および multiple allergies の症状を認めたが、発育不全や栄養障害など、metabolic wasting の所見は認めなかった。形態学的には光学顕微鏡による観察で角層下の細胞間裂隙を、電子顕微鏡による観察でデスモゾーム低形成を認めた。全エクソーム解析および Sanger 法にてデスモグレイン 1 の細胞内ドメインに位置する、新規 *DSGI* ナンセンス変異 (c.2170G>T; p.Glu724\*) をホモ接合体で同定した。全ゲノム解析での Copy number variation および B allele frequency から、同変異はホモ接合体でありヘミ接合体でないことを確認した。

PPK 患者 (Figure 1f~k) では新生児期より続くびまん性の掌蹠過角化や鱗屑、紅斑を認めており、肘や下腿への皮疹の進展 (progredivens) も認めた。形態学的には光学顕微鏡による観察では角層肥厚が、電子顕微鏡による観察ではデスモグリアの mid-line が消失している像が見られた。全エクソームおよび Sanger 法にて膜貫通ドメインに位置する *DSGI* 新規ミスセンス変異 (c.1669G>A; p.Gly557Arg) をヘテロ接合体で同定した。その他 PPK の原因として報告のある遺伝子での変異はみられず、また同変異は患者の健常な両親および同胞 1 人では認められなかった。

過去に報告のある *DSGI* 遺伝子変異を確認したところ、SAM 症候群の病因変異はほとんどが truncation を来す変異であった。変異部位に関して、PPK 患者では 28/30 例がデスモグレイン 1 の細胞外ドメイン～膜貫通領域をコードする部位での変異であった

(Figure 2a 下段)。一方、SAM 症候群患者での変異部位は細胞外ドメイン～細胞内ドメインにかけて広く分布していた (Figure 2a 上段)。

続いて SAM 症候群の両親 (*DSGI* 遺伝子のキャリア) を含めて PPK の重症度に着目した分類を行った (Figure 2b)。この結果デスモグレイン 1 の細胞内ドメインをコードする領域での遺伝子変異を保有している場合、細胞外ドメインをコードする領域に遺伝子変異を有する場合と比較して PPK が軽症となる傾向が認められた。

### 【考察】

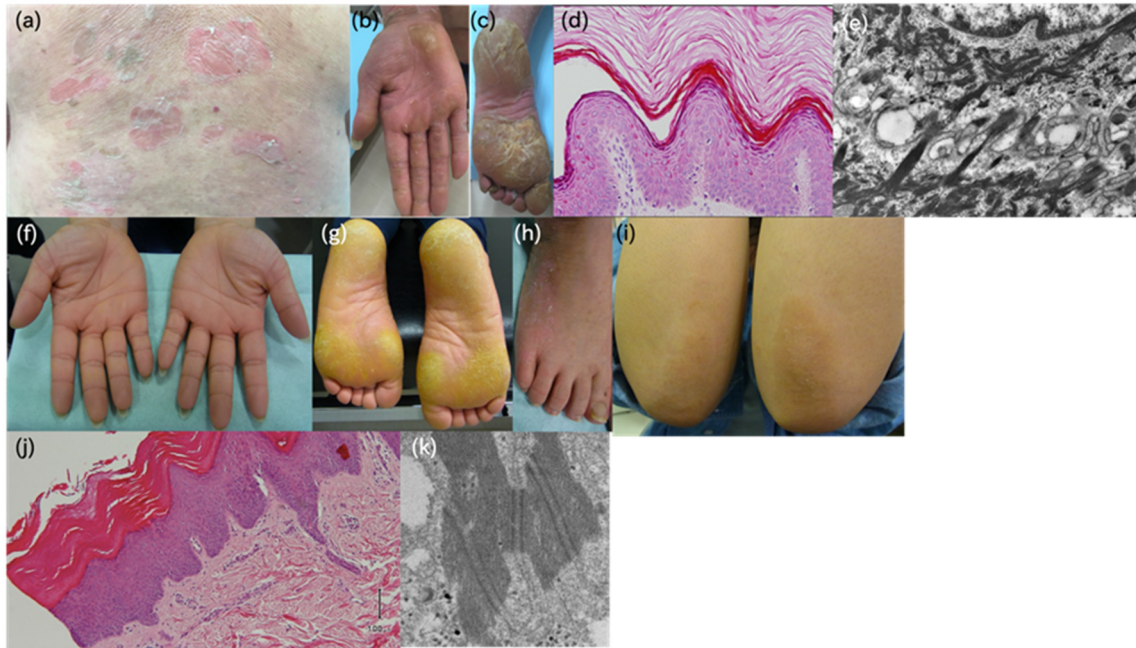
SAM 症候群は表現型が幅広く、名前と裏腹に全ての症状 (*severe dermatitis, multiple allergies, metabolic wasting*) をきたすことは稀で、一部の症状しか呈さない症例も多い。また重症度に関しても症例ごとの差が大きい疾患である。今回の解析では遺伝子変異の領域に着目した分類を行ったが変異部位に特定の hot spot は見られず、変異部位と臨床像との相関関係についても、はっきりとした相関関係は得られなかった。

一方、PPK の重症度に着目した分類から、デスモグレイン 1 の細胞内ドメインをコードする領域での遺伝子変異を保有している場合、PPK の臨床像が軽微となりやすい傾向があることが明らかとなった。また、軽症例 PPK の多くは SAM 症候群患者の両親であり、子供が疾患を発症してからの精査で初めて PPK が明らかとなった症例が多い。このことから、*DSGI* 遺伝子変異による PPK のうち軽症例は見過ごされているものが多い可能性が考えられた。

### 【結語】

*DSGI* 遺伝子変異は、同変異を両方のアレルに保有するか (ホモ接合体、または、複合ヘテロ接合体)、あるいは、片方のアレルのみに保有するか (ヘテロ接合体) によって、2 種類の異なる先天性皮膚疾患である SAM 症候群と PPK を生じる。本研究では、これら 2 疾患での病変部の形態学的所見が異なっていることや、遺伝子変異の部位に関して疾患間で違いがあることが明らかとなった。

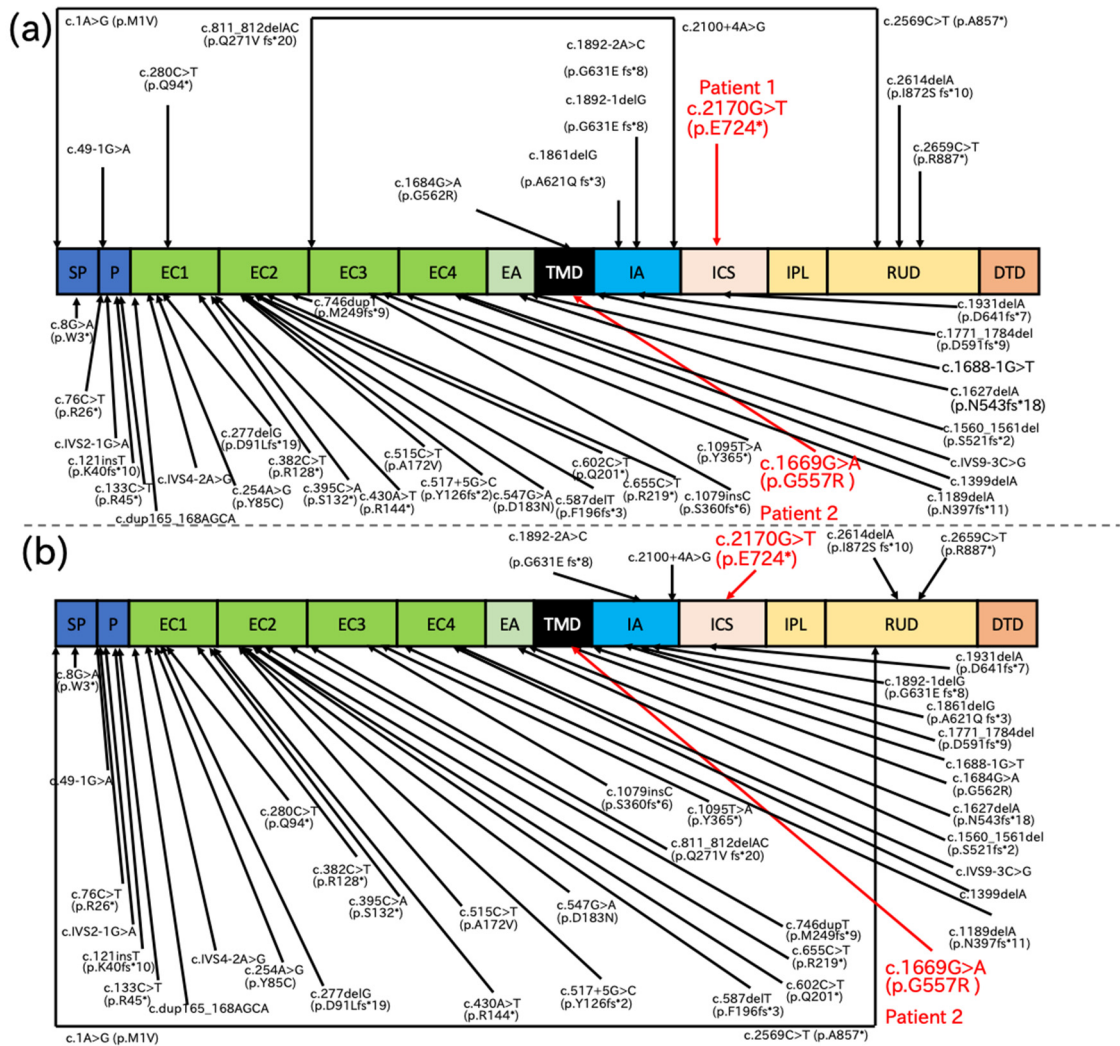
特に、PPK の重症度に着目した解析では、デスモグレイン 1 の細胞内ドメインをコードする領域での遺伝子変異を有する場合、臨床像が軽微となりやすいことが明らかとなった。重篤な SAM 症候群患者の両親であっても、*DSGI* 遺伝子変異のヘテロの保有者である両親は、非常に軽症の PPK を呈する場合があります、症状が見落とされている可能性が示唆された。また、細胞内ドメインをコードする領域での遺伝子変異は臨床像が軽微という結果は、表皮細胞間の結合を担う膜貫通蛋白というデスモグレインの生理学的役割から考えても、妥当な結果であると思われる。



**Figure 1.** SAM 症候群および PPK 患者の臨床像と病理組織学的、超微形態学的所見

(a~e) SAM 症候群 (a) 背部に紅斑を伴うびらんや緊満性水疱を認める。(b, c) 掌蹠では著名な過角化を認める。(d) HE 染色像。表皮角層下での裂隙を認める。(e) 電子顕微鏡像。表皮細胞間の接着構造、デスモソームが低形成となっている。

(f~k) PPK 患者 (f, g) 掌蹠でびまん性の過角化を認める。(h, i) 足背や肘部にも皮疹を認める。(j) HE 染色像。表皮の不全角化を伴わない角質肥厚とマルピギー層の肥厚を認める。(k) 電子顕微鏡像。デスモゾームにおいて本来存在するべき、デスモグリアの”mid-line”が形成されていない。



**Figure 2.** デスモグレイン1のドメイン構造とSAM症候群患者とPPK患者の病因DSGI遺伝子変異の分布

(a) 上段はSAM症候群の、下段はPPKの病因変異の位置を示している。

(b) PPKの重症度によってPPKの病因変異の分類を行った。上段はPPKの症状がない、あるいは、あっても軽微である症例の病因変異、下段はPPKの症状が重度である症例の病因変異の位置をそれぞれ示している。