

主論文の要旨

**Displacement of the retina and changes in the foveal
avascular zone area after internal limiting membrane
peeling for epiretinal membrane**

〔黄斑上膜に対する内境界膜剥離後の網膜移動と
中心窩無血管領域の変化〕

名古屋大学大学院医学系研究科 総合医学専攻
頭頸部・感覚器外科学講座 眼科学分野

(指導：西口 康二 教授)

滝 陽輔

【緒言】

内境界膜 (ILM) 剥離併用硝子体手術は黄斑円孔や黄斑上膜 (ERM) に施行される。ILM 剥離の利点は黄斑円孔閉鎖率の向上、ERM 再発率の低下、近視性牽引黄斑症における黄斑部の解剖学的改善などである。ILM 剥離には黄斑の視神経乳頭方向への移動、dimple sign などの意図しない作用もある。黄斑の視神経乳頭方向への移動は黄斑円孔や糖尿病黄斑浮腫に対する手術で報告があるが、これらは黄斑移動を網膜内層の中心窩陥凹を観察することで評価している。裂孔原性網膜剥離への ILM 剥離の報告では黄斑移動が主に網膜内層で起こり、中心窩と網膜外層である foveal bulge に乖離がみられるとしている。しかしこれまでの研究では黄斑移動は網膜の層別で評価されていない。また ERM に対する ILM 剥離術後の網膜外層構造は視力改善に関係しており、網膜外層の変化は視機能に影響を与える。そのため網膜外層を内層と分けて評価することは重要である。

【方法】

2016 年 10 月から 2019 年 10 月までに当院で ERM に対し ILM 剥離併用硝子体手術を施行した 43 例 45 眼とコントロールとして正常眼 38 例 38 眼を後ろ向きに検討した。術後 3 ヶ月以上経過した 3×3mm の光干渉断層血管撮影 (OCTA) を使用した。網膜内層の評価として OCTA の網膜表層の網膜血管像を用い、中心窩無血管領域 (FAZ) の重心を ImageJ で同定し、網膜内層の中心と定義した (C-FAZ)。網膜外層の評価として OCTA の断層像を用い、網膜外層にある視細胞外節隆起部位、いわゆる foveal bulge を同定し、網膜外層の中心と定義した。ERM、正常眼のそれぞれの C-FAZ と foveal bulge の位置を同定し距離を測定した。また OCT 水平断層像にて網膜内層厚と外層厚を中心窩から 1mm 鼻側と耳側の位置で測定した。Foveal bulge の位置と C-FAZ の距離と、中心窩から 1mm 鼻側と耳側の網膜内層厚差の相関について検討した。また FAZ 面積の変化を測定し関係する因子を検討した。

【結果】

C-FAZ と foveal bulge の位置に関して水平方向では正常眼と術前の眼ではほぼ同じ位置にあったが、術後の C-FAZ は foveal bulge より平均 55 μ m 鼻側にあり、C-FAZ は優意に鼻側に移動していた (Fig. 1A)。一方垂直方向では正常眼、術前、術後いずれも有意差は認めなかった (Fig. 1B)。C-FAZ と foveal bulge の距離と鼻側と耳側の網膜内層厚の差は有意な相関がみられた (Fig. 2)。術前後の OCTA が解析可能であった 21 眼において、C-FAZ は全例で鼻側に移動しており、foveal bulge は 20 眼で鼻側に移動していた。それぞれの移動量は相関しており、C-FAZ の移動量は foveal bulge の移動量より優意に大きかった (Fig. 3)。

FAZ 面積の変化の解析では、術前 FAZ 面積と術後 FAZ 面積は有意に相関していた (Fig. 4A)。また術前 FAZ 面積と FAZ 面積変化量の解析では術前 FAZ 面積が約 0.1mm² より小さい場合は術後 FAZ 面積は拡大し、約 0.1mm² より大きい場合には術後 FAZ 面

積は縮小する傾向があった (Fig. 4B)。

C-FAZ の移動量と foveal bulge の移動量は術前後 FAZ 面積、FAZ 面積変化量、術前後黄斑厚、眼軸長とに有意な関係が見られなかった。

【考察】

過去の報告では、ILM 剥離による網膜移動は ILM の接線方向の牽引が除去されることや ILM 剥離部位の網膜神経線維が収縮することで鼻側、すなわち、網膜神経線維の集まる視神経方向への移動が起きていると考えられている。この移動は黄斑円孔や網膜剥離の症例で認められたが今回 ERM においても同様の移動が認められた。また今回の症例では網膜内層の移動だけでなく外層の視神経方向への移動も認められ、外層の移動量より内層の移動量が大きくなっていった。このことから網膜外層は網膜内層の移動により外層が牽引されることで移動しているのではないかと考えられる。

FAZ 面積の解析では、術前 FAZ が 0.10mm^2 より大きい場合は術後小さく、 0.10mm^2 より小さい場合は大きくなった。FAZ 面積は、術前全例で正常以下だったが、ERM が軽度で ERM の収縮が弱く網膜形態がより正常に近い、術前 FAZ 面積が比較的保たれている症例では、ILM 剥離によって FAZ がさらに小さくなった。これにより、ILM が黄斑部網膜形態を維持するために、遠心性の力を持っていることが考えられる。ILM が遠心性の力を持つ、という考え方は黄斑円孔において ILM 剥離をすることで円孔の閉鎖率が大きく向上することも、この力により説明がつく。一方 ERM の収縮が強い症例、 0.1mm^2 よりも小さい症例では拡大を認めた。これは ILM の剥離とともに ERM 剥離による大きな求心性の収縮力の解除が FAZ 拡大の原因となったと考えられる。これらを総合すると ILM の遠心性の力のかかかっていない黄斑部網膜では FAZ は約 0.1mm^2 になると示唆される。正常な黄斑形態の形成が ILM の機能の一つと考えられる。ILM 剥離による黄斑部の形態変化は様々ある。ILM 剥離は主に網膜内層に変化をもたらすが、これらの変化の視機能への影響は比較的少ないとされている。しかし、黄斑円孔への ILM 剥離後で網膜感度の改善が悪いという報告や、緑内障への ILM 剥離が網膜感度を低下させたという報告もある。そのため症例に応じた ILM 剥離の検討が重要である。

【結論】

ERM に対する ILM 剥離併用硝子体手術後では黄斑網膜は視神経乳頭方向へ移動し、鼻側網膜は厚く耳側網膜は薄くなる。移動量は網膜外層より内層の方で大きく、C-FAZ と foveal bulge が乖離する。ILM 剥離により術前 FAZ 面積が 0.1mm^2 より大きい場合は術後小さく、 0.1mm^2 より小さい場合は大きくなり、変化は網膜移動量と関係しない。これらは網膜内層を移動させる力は FAZ の変化と関係しないことを示している。ILM は黄斑に遠心性の力を働かせており、正常網膜の形状維持に重要な役割を果たしている可能性がある。

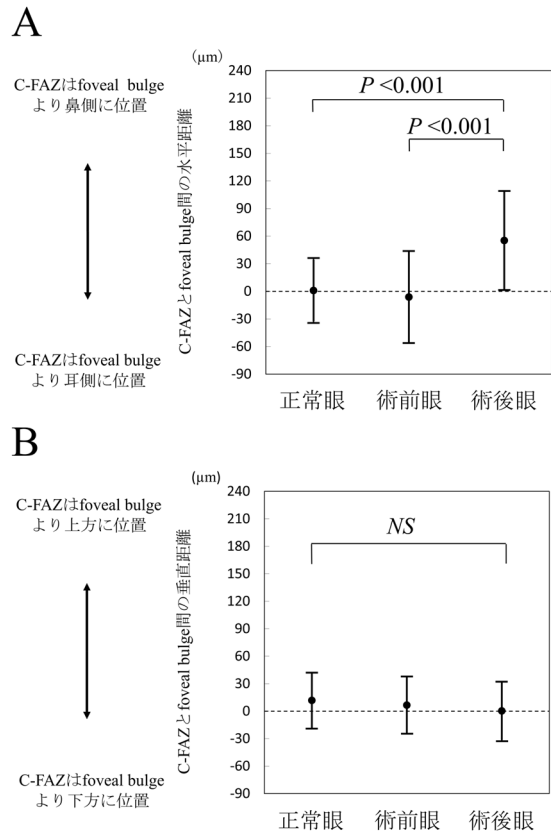


Fig. 1 正常眼、術前眼、術後眼の C-FAZ と foveal bulge 間の距離の比較
 a. C-FAZ と foveal bulge の水平距離
 b. C-FAZ と foveal bulge の垂直距離

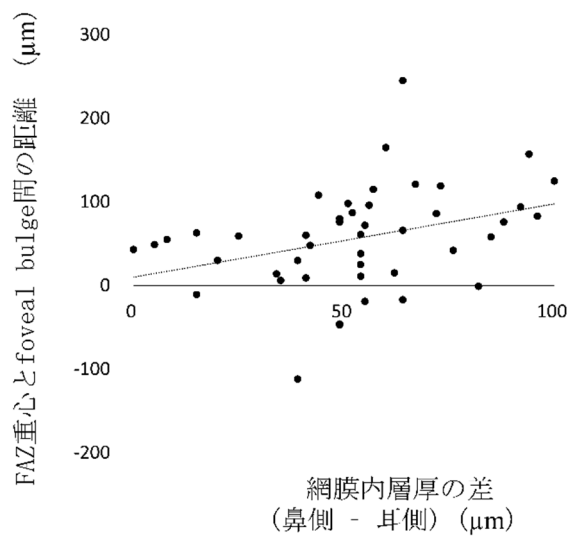


Fig. 2 術後における耳側鼻側の網膜内層厚差と C-FAZ と foveal bulge 間の距離の関係

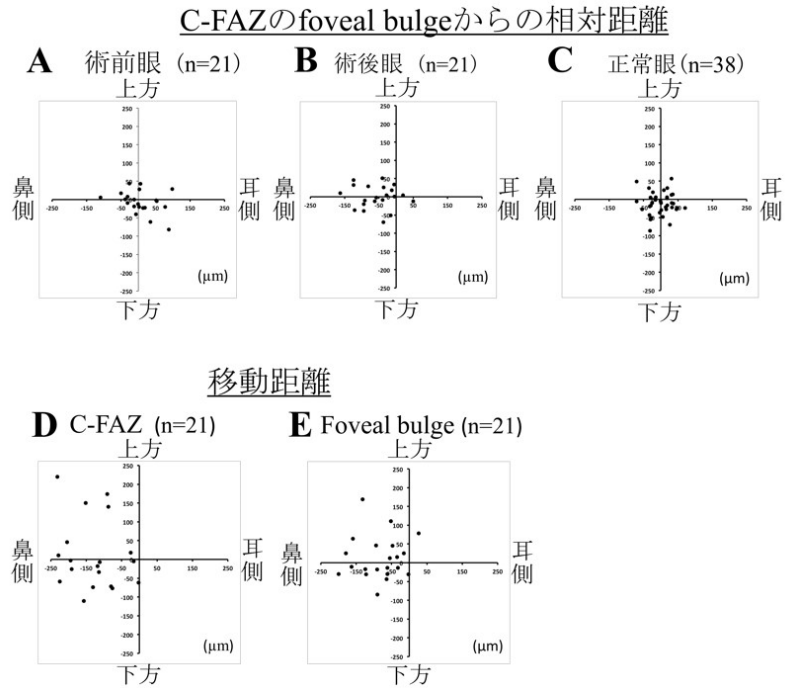


Fig. 3 C-FAZ の foveal bulge からの相対距離と FAZ 重心、foveal bulge の移動距離

- a. 術前における C-FAZ の foveal bulge からの相対距離
- b. 術後における C-FAZ の foveal bulge からの相対距離
- c. 正常眼の C-FAZ の foveal bulge からの相対距離
- d. 術後における C-FAZ の移動
- e. 術後における foveal bulge の移動

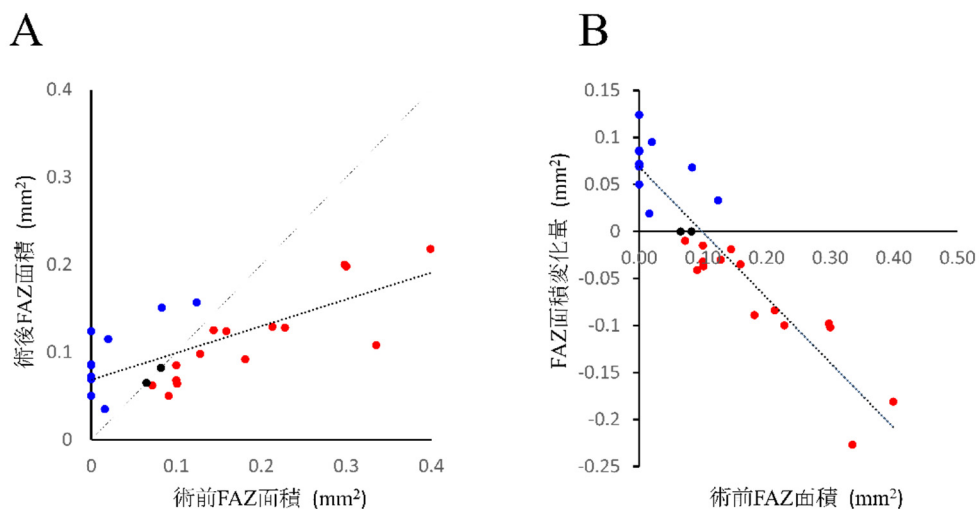


Fig. 4 術前、術後の FAZ 面積と FAZ 面積変化量の関係